



Tinjauan Atas Pioderma

Inosensia Diajeng Kusumo, Kenny

Fakultas Kedokteran Universitas Indonesia, Jakarta, Indonesia

ABSTRAK

Pioderma adalah infeksi kulit piogenik yang sering disebabkan oleh *Staphylococcus aureus* dan *Streptococcus grup A*. Diagnosis umumnya ditegakkan melalui tampilan klinis. Tata laksana meliputi antibiotik disertai insisi dan drainase bila perlu. Terapi antibiotik secara empiris disesuaikan dengan derajat keparahan penyakit.

Kata kunci: Antibiotik, pioderma, *Staphylococcus aureus*, *Streptococcus*

ABSTRACT

Pyoderma is pyogenic skin infection and commonly caused by *Staphylococcus aureus* and group A *Streptococcus*. Diagnosis can be established by its clinical features. Treatment consists of antimicrobial therapy accompanied with incision and drainage as indicated. Antimicrobial therapy is given empirically and adjusted depending on severity of the disease. **Inosensia Diajeng Kusumo, Kenny. Review of Pyoderma**

Keywords: Antibiotics, pyoderma, *Staphylococcus aureus*, *Streptococcus*

PENDAHULUAN

Pioderma merupakan infeksi kulit oleh bakteri piogenik; yang paling sering yaitu *Staphylococcus sp.* atau *Streptococcus sp.*¹ Infeksi bakteri ini masih menjadi masalah kesehatan yang menyebabkan morbiditas bagi anak-anak dan dewasa. Sampai saat ini belum ada studi epidemiologi prevalensi pioderma skala besar.²

Spektrum klinis infeksi bakteri dipengaruhi oleh hubungan patogen dan pejamu, seperti faktor virulensi patogen, faktor intrinsik pejamu, status nutrisi pejamu, imunitas pejamu, integritas kulit, dan faktor lingkungan, seperti cuaca panas atau lembap.¹ Infeksi bakteri (pioderma) primer terjadi jika infeksi seperti impetigo, ektima, selulitis muncul pada kulit normal. Sedangkan infeksi bakteri sekunder terjadi pada kelainan kulit yang sudah ada seperti pada dermatitis atopik, dermatofitosis, dan skabies.²

Pada tinjauan pioderma ini akan dibahas infeksi *Staphylococcus* dan *Streptococcus*, manifestasi klinis, diagnosis, tata laksana, serta komplikasi pioderma.

INFEKSI STAPHYLOCOCCUS

Infeksi Stafilokokus pada kulit paling sering

disebabkan oleh *S. aureus*. Bakteri ini merupakan flora normal kulit, namun bisa menjadi patogen; bisa ditularkan melalui kontak kulit atau benda.¹

S. aureus menjadi penyebab paling sering pioderma dan infeksi kulit serta jaringan lunak.^{1,3,4} *S. aureus* biasanya berkolonisasi di area nares anterior pada 30% populasi.⁴ Sekitar 60% orang sehat menjadi karier intermiten *S. aureus* di tempat tertentu, seperti area inguinal, aksila, sekitar rektum, hidung, faring, dan mukosa rektum, sehingga cuci tangan menjadi faktor penting untuk mencegah infeksi.^{1,2} Faktor predisposisi kolonisasi *S. aureus*, yaitu dermatitis atopik, diabetes melitus, insufisiensi renal dengan dialisis, pengguna narkoba dengan jarum suntik, gangguan hati, gangguan imunitas termasuk HIV.¹

Resistensi antibiotik sering terjadi pada kasus infeksi *S. aureus*.¹ *Methicillin-resistant S. aureus* (MRSA) menjadi patogen penting pada infeksi didapat dari komunitas ataupun rumah sakit. Infeksi MRSA bisa dicurigai dari profil resistensi setempat, kasus tidak respons dengan pengobatan *methicillin-sensitive S. aureus* (MSSA), dan memiliki faktor predisposisi.³ Faktor predisposisi MRSA antara

lain usia (di atas 65 tahun), terpapar orang yang sedang terinfeksi MRSA, pemakaian antibiotik sebelumnya, trauma kulit, nasal, atau rektum, tempat tinggal padat penghuni, penitipan anak, penyakit kulit kronis, riwayat hospitalisasi, atau penyakit kronis.³

Patogenesis

Patogenesis infeksi *S. aureus* melibatkan banyak faktor virulensi yang akan meningkatkan kolonisasi bakteri dan menyerang sistem imunitas pejamu, antara lain:¹

- *S. aureus* dapat mensekresikan toksin berbentuk pori yang mampu melisiskan neutrofil dan makrofag
- *S. aureus* memproduksi superantigen yang bersifat enterotoksin. Superantigen ini dapat mengaktifkan sel T nonspesifik tanpa memerlukan presentasi antigen terlebih dahulu, sehingga bisa menyebabkan sepsis, demam tinggi, hipotensi, dan disfungsi multiorgan.
- *S. aureus* menghambat neutrofil dengan menghambat kemotaksis neutrofil dan memproduksi faktor virulensi yang menghambat kerja neutrofil.

Manifestasi Klinis

Impetigo

Impetigo dibagi menjadi jenis nonbulosa

Alamat Korespondensi email: inosensiadiajeng@gmail.com



TINJAUAN PUSTAKA



(krustosa) dan bulosa; sekitar 70% kasus impetigo jenis nonbulosa

Impetigo nonbulosa paling sering disebabkan oleh *S. aureus*, namun bisa juga oleh *group A Streptococcus* atau keduanya. Impetigo nonbulosa paling sering terjadi pada anak-anak, namun bisa juga pada dewasa. Impetigo nonbulosa sering terjadi di wajah terutama sekitar lubang hidung (nares anterior) dan ekstremitas yang mengalami trauma. Lesi awalnya berupa papul eritematosa yang kemudian menjadi vesikel dan pustul yang pecah membentuk krusta kekuningan seperti madu dengan dasar kulit eritema.^{5,6}

Impetigo bulosa disebabkan oleh *S. aureus strain* memproduksi toksin eksfoliatif yang membelah desmoglein 1 pada epidermis, sehingga terbentuk kumpulan bula, vesikel, dan atau pustul. Impetigo bulosa bisa terjadi pada anak usia di bawah 2 tahun. Bula bersifat tipis dan mudah pecah, kemudian membentuk krusta dan erosi menjadi menjadi kolaret. Pemeriksaan *Nikolsky sign* tidak ditemukan. Limfadenopati regional bisa ditemukan pada kasus impetigo yang lama tidak diobati. Gejala penyerta lainnya biasanya tidak ada.^{1,5,6}

Pada biopsi kulit bisa ditemukan akumulasi neutrofil di bawah stratum korneum dengan sedikit sel akantotik bulat. Bakteri gram positif kokus banyak ditemukan. Pada bentuk bula, lapisan tipis stratum korneum menjadi atap dari bula berisi sel inflamasi dan bakteri.¹⁻³

Folikulitis

Folikulitis merupakan pioderma pada folikel rambut; terbagi atas jenis superfisial dan profunda. Folikulitis superfisial biasa disebut impetigo *Bockhart*.

Penanda khas folikulitis oleh *Staphylococcus*, yaitu lesi pustular berbentuk kubah yang muncul di ostium folikel rambut. Predileksinya pada area kulit berambut biasanya kulit kepala, wajah, aksila, punggung belakang, lipatan inguinal, gluteus, ekstensor lengan dan tungkai. Pustul bisa nyeri atau tidak nyeri, atau gatal dan berkelompok pada area berambut.^{1,5,6}

Sycosis barbae merupakan contoh folikulitis profunda dengan inflamasi perifolikular di area janggut dan bibir atas. Penyakit ini

awalnya dimulai dengan kemerahan dan gatal lalu muncul 1-2 pustul yang bisa pecah saat mencukur atau membasuh wajah, infeksi meluas dari pustul yang pecah tersebut. Jika tidak diobati infeksi akan bertambah dalam dan kronis, bisa meninggalkan skar atrofi dikelilingi krusta dan pustul.^{1,2}

Furunkel

Furunkel merupakan nodus inflamasi yang lebih dalam, terjadi di sekitar folikel rambut. Nodus bersifat keras, nyeri, berada pada folikel rambut. Beberapa hari kemudian nodus membesar menjadi lebih nyeri dan fluktuatif. Nodus pecah berisi pus mengandung material nekrotik. Jika pus sudah keluar, nyeri akan berkurang, edema dan eritema akan membaik. Furunkel bisa berupa lesi soliter atau multipel. Lokasi yang sering mengalami furunkel yaitu area berambut, area lipatan, oklusif, lembap.^{1,5,6}

Karbunkel

Karbunkel merupakan lesi inflamasi yang lebih dalam, luas, dan infiltratif dari furunkel. Furunkel multipel bergabung membentuk karbunkel. Lesi eritema dan berindurasi, dan pustul multipel muncul di permukaan, terhubung antar folikel rambut. Lesi akan berubah menjadi kuning keabuan di bagian tengah, terbentuk jaringan granulasi menjadi skar permanen.^{1,5,6} Predileksinya di tengkuk leher, punggung, dan paha. Lesi terasa sangat nyeri. Demam dan lemas sering menjadi gejala penyerta.¹

Abses

Abses kulit dan subkutan sering terjadi pada infeksi folikel rambut seperti folikulitis, furunkel, karbunkel. Abses juga bisa terjadi pada trauma, benda asing, luka bakar. Kelainan kulit awalnya berupa nodul eritema yang kemudian makin membesar berisi pus. Pada pasien dengan abses harus dipikirkan kemungkinan MRSA.^{1,6}

Paronikia

Paronikia merupakan inflamasi kulit sekitar kuku. Faktor predisposisinya terlepasnya kutikula dari *nail plate* akibat trauma. Bakteri penyebab pada kasus paronikia akut adalah *S. aureus*. Penyebab lain paronikia antara lain *S. pyogenes*, *Pseudomonas*, *Proteus*, bakteri anaerob. Kasus kronis biasanya disebabkan oleh *Candida albicans*. Manifestasi klinis berupa kemerahan, edema, dan nyeri pada

proksimal atau lateral dari kulit dan jaringan sekitar kuku. Jika tidak diobati akan menjadi abses.¹⁻³

INFEKSI STREPTOCOCCUS

Group A Streptococcus (GAS) (seperti *Streptococcus pyogenes*) merupakan salah satu penyebab infeksi kulit purulen (pioderma). Infeksi kulit jarang disebabkan oleh *non-group A Streptococcus*. Infeksi *Streptococcus* bisa menyerang kulit superfisial (impetigo, ektima, intertrigo) ataupun lebih invasif (erisipelas, selulitis).¹

Secara global, WHO memperkirakan sekitar 100 juta kasus infeksi superfisial akibat GAS dan lebih dari 600 juta kasus faringitis setiap tahun. GAS menular melalui *droplet* atau kolonisasi pada saluran napas atas. Sumber infeksi lainnya yaitu dari pasien infeksi kulit akibat GAS seperti impetigo atau luka terinfeksi.¹

Patogenesis

Pioderma yang disebabkan oleh infeksi *Streptococcus* hampir seluruhnya disebabkan oleh infeksi GAS. Faktor risiko infeksi GAS pada kulit adalah adanya kolonisasi GAS pada nasofaring dan kulit, higienitas buruk, kemiskinan, dan tempat tinggal kumuh. Adanya penyakit kulit penyerta lain juga meningkatkan risiko infeksi GAS pada kulit.¹

Pada permukaan sel GAS terdapat protein M yang merupakan faktor virulensi utama dari GAS. Protein M adalah protein multifungsional yang dapat menghambat berbagai respons imun dari tubuh. Protein M dapat memicu respons inflamasi melalui interaksi dengan TLR2 pada monosit, yang menginduksi produksi sitokin proinflamasi seperti IL-6, IL-1 β , dan TNF- α .¹

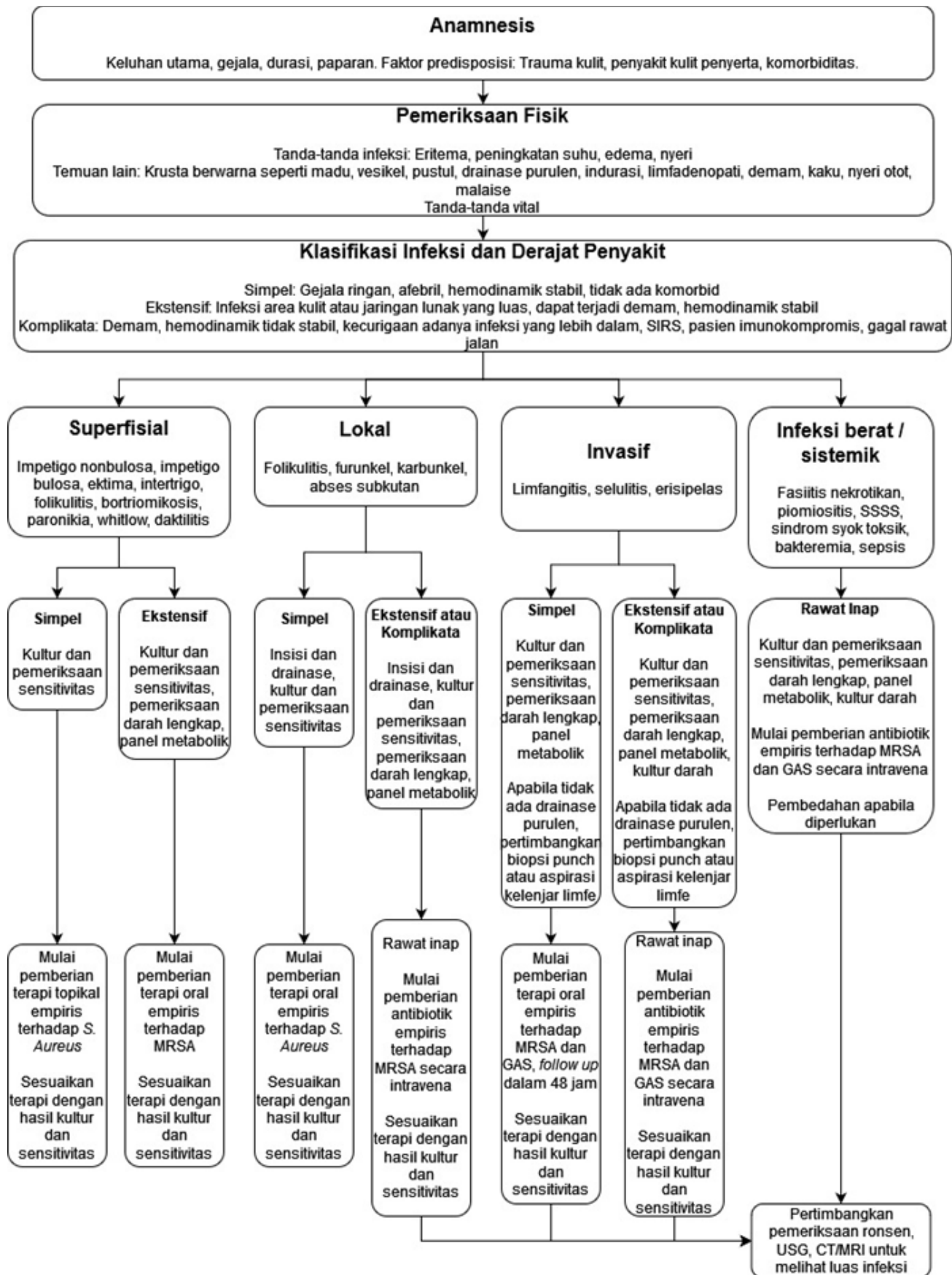
Manifestasi Klinis

Ektima

Ektima merupakan suatu lesi ulseratif, paling sering akibat infeksi *Streptococcus*, lebih jarang akibat *Staphylococcus*. Kelainan kulit awal berupa vesikel kemudian membesar dan dalam beberapa hari menjadi krusta. Ketika krusta dihilangkan, di bagian dasar kulit terdapat ulkus dangkal dengan tepi meninggi. Lesi disertai nyeri. Limfadenopati regional juga sering terjadi.^{1,2}



TINJAUAN PUSTAKA



Gambar 1. Algoritma tata laksana pioderma¹



TINJAUAN PUSTAKA



Erisipelas

Erisipelas merupakan infeksi kulit disertai keterlibatan sistem limfatik di kulit. Nama lainnya adalah *St. Anthony's fire*. Predileksi erisipelas terjadi di wajah dan tungkai. Faktor predisposisinya seperti trauma minor, insufisiensi vena, ulkus stasis, dermatosis inflamasi, infeksi dermatofita, gigitan serangga, dan luka operasi. Erisipelas sering terjadi pada bayi, anak-anak, dan orang tua.^{1,5,6}

Erupsi kulit bervariasi mulai dari hiperemis transien diikuti dengan deskuamasi sampai inflamasi yang lebih berat dengan adanya vesikel atau bula. Erupsi kulit awalnya berupa bercak kemerahan yang makin melebar. Kelainan kulit erisipelas yaitu eritema, bengkak, nyeri, dan berbatas tegas. Gejala penyerta lain bisa berupa demam dan malaise. Limfangitis dan pembesaran nodus limfa juga bisa ditemukan. Pada hasil laboratorium ditemukan leukositosis, peningkatan *C-reactive protein*, dan peningkatan laju endap darah (LED).^{1,2}

Selulitis

Selulitis merupakan inflamasi supuratif yang terjadi subkutan. Inflamasi bersifat akut pada dermis dan subkutan. Lesi selulitis bersifat nyeri, eritema, edema, dan hangat. Selulitis yang tidak diobati dengan tepat bisa menyebabkan infeksi berat (sepsis, gangren) terutama pada pasien diabetes, imunodefisiensi, lanjut usia. Sebagian besar selulitis disebabkan oleh infeksi bakteri; 75% oleh *Streptococcus*.^{1,5,6}

DIAGNOSIS

Diagnosis pioderma biasanya melalui tampilan klinis. Pewarnaan Gram dan kultur pus atau eksudat direkomendasikan untuk mengetahui penyebab infeksi *S. aureus* (termasuk MRSA) dan/atau GAS. Kasus seperti impetigo, folikulitis, ektima sederhana bisa diberi terapi empiris tanpa pemeriksaan penunjang. Untuk furunkel besar, karbunkel, abses direkomendasikan dilakukan kultur pus dari insisi dan drainase. Pada pewarnaan Gram ditemukan gram positif kokus bergerombol (kluster) pada infeksi *S. aureus* dan kokus berantai pada infeksi GAS. Pada kasus dengan gejala infeksi sistemik, hasil kultur dan sensitivitas antibiotik membantu mengurangi komplikasi. Kultur darah bisa dilakukan pada pasien dengan tanda sepsis atau bakteremia.¹

Secara umum, biopsi kulit tidak dilakukan

pada kasus sederhana. Pada kasus infeksi luas, pasien imunokompromais dan pasien dengan demam dan neutropenia, bisa dilakukan biopsi kulit dan pemeriksaan dengan pewarnaan mikroorganisme bersamaan dengan kultur dan sensitivitas bakteri.¹ Histologi furunkel menunjukkan PMN padat di dermis dan lemak subkutan. Pada karbunkel terdapat abses multipel yang terpisah oleh trabekula jaringan ikat di lapisan dermis (khususnya di sepanjang folikel rambut).¹

Pencitraan seperti USG bisa dilakukan sebagai *guiding* untuk aspirasi. Pemeriksaan radiologi seperti *X-ray*, *CT scan*, MRI bisa dilakukan untuk melihat kedalaman infeksi dan pada kasus dengan kecurigaan osteomielitis.¹

TATA LAKSANA

Tata laksana infeksi *Staphylococcus* berdasarkan manifestasi klinis, ukuran lesi, dan derajat keparahan. Pada infeksi ringan, pasien tampak sakit ringan, tidak demam, hemodinamik stabil, tanpa komorbid. Infeksi sedang dengan ukuran lesi cukup luas, bisa disertai demam, namun hemodinamik masih stabil. Infeksi berat disertai demam, hemodinamik tidak stabil, infeksi meluas hingga jaringan lebih dalam hingga sistemik. Pada kasus impetigo, krusta yang masih lengket dan menempel harus dibersihkan dengan dicuci menggunakan sabun.¹

Untuk kasus infeksi ringan dan bersifat lokal dapat diberikan antibiotik topikal. Terapi antibiotik topikal yang bisa diberikan, yaitu krim *fusidic acid* atau *mupirocin 2%* yang dioles 2 kali sehari selama 5-7 hari.^{1,7}

Jika infeksi sangat luas atau disertai tanda selulitis atau infeksi sistemik, serta pasien imunokompromais, bisa diberikan antibiotik sistemik.^{1,7} Antibiotik yang direkomendasikan pada pioderma, yaitu *dicloxacillin* (dewasa: 250 – 500 mg 4 kali per hari, jarang diberikan pada pasien anak) atau *cephalexin* (dewasa: 500 mg 4 kali per hari; anak 50-100 mg/kg/hari dibagi dalam 3-4 kali per hari). Secara umum, pemberian antibiotik kurang lebih selama 7 hari. Pada pasien alergi *penicillin* atau β -*lactam* bisa diberikan *erythromycin* (dewasa 250 – 500 mg 4 kali per hari; anak 40 mg/kg/hari dibagi 3-4 kali per hari). Antibiotik lain pada anak, yaitu *amoxicillin + clavulanic acid* (25 mg/kg/hari dibagi 3 kali sehari) atau *clindamycin* (15 mg/kg/hari 3-4 kali per hari).^{1,7}

Resistensi antibiotik menjadi tantangan pada penatalaksanaan infeksi *Staphylococcus*, seperti pada kasus *hospital-acquired MRSA* (HA-MRSA) atau *community-acquired MRSA* (CA-MRSA).¹ Jika dicurigai infeksi CA-MRSA, terapi inisial bisa *doxycycline* (dewasa: 100 mg 2 kali sehari; tidak direkomendasikan untuk anak usia di bawah 8 tahun), *clindamycin* (dewasa: 300-450 mg 3-4 kali per hari; anak : 20-40 mg/kg/hari dalam dosis terbagi) atau TMP-SMX (dewasa: 800/160 mg 2 kali sehari; anak 8-12 mg/kg/hari mengikuti dosis *trimethoprim*, 2 kali sehari).^{1,7,8} CA-MRSA harus dicurigai pada semua pasien dengan infeksi purulen berat. *vancomycin* atau agen parenteral sistemik lain (seperti *daptomycin*, *linezolid*, atau *ceftraoline*) yang memiliki sifat anti-CA-MRSA bisa diberikan.^{1,2,8}

Pada kasus furunkel, karbunkel, dan abses sederhana bisa dilakukan insisi dan drainase. Terapi tambahan antibiotik sama seperti antibiotik yang disebutkan di atas.^{1,7} Antibiotik sebaiknya diberikan selama 7-14 hari, dilanjutkan hingga tampak perbaikan inflamasi. Pemilihan antibiotik bisa berganti sesuai hasil sensitivitas kultur.^{1,7}

Komplikasi

Infeksi kulit *S. aureus* dapat menyebabkan selulitis, limfangitis, dan bakteremia apabila tidak diobati, yang kemudian dapat menyebabkan infeksi *S. aureus* di berbagai organ dan jaringan tubuh, seperti osteomielitis, artritis septik, abses organ, endokarditis, pneumonia, dan sepsis. Lesi sekitar bibir dan hidung meningkatkan risiko penyebaran infeksi ke sinus kavernosa. Makin berat infeksi, risiko penyebaran infeksi ke bagian tubuh lain makin meningkat. Eksotoksin yang diproduksi *S. aureus* juga dapat memicu SSSS (*staphylococcal scalded skin syndrome*) dan sindrom syok toksik. SSSS lebih rentan terjadi pada bayi, dewasa dengan kondisi *immunocompromized*, dan penurunan fungsi ginjal.^{1,9,10}

Infeksi kulit superfisial disebabkan GAS dapat menjadi invasif dan menyebabkan erisipelas, selulitis, gangren, dan fasiitis nekrotikan. Sekuele pada kulit antara lain eritema nodosum, eritema multiforme, dan eritema marginatum. Demam *scarlet*, *toxic streptococcal syndromes*, glomerulonefritis post-streptokokus, demam rematik, dan penyakit jantung rematik juga dapat terjadi



TINJAUAN PUSTAKA



setelah infeksi kulit akibat GAS. Pada pasien anak, dapat terjadi komplikasi langka berupa psoriasis gutata.^{1,10}

SIMPULAN

Pioderma umumnya disebabkan infeksi

Staphylococcus aureus atau *group A Streptococcus*. Manifestasi klinis pioderma berupa folikulitis, furunkel, karbunkel, impetigo, ektima, erisipelas, dan selulitis. Diagnosis dapat ditegakkan melalui tampilan klinis. Terapi disesuaikan dengan keparahan

penyakit. Tata laksana antibiotik empiris dapat dilakukan sebelum dilakukan pemeriksaan penunjang, kemudian disesuaikan berdasarkan hasil pemeriksaan kultur dan sensitivitas.

DAFTAR PUSTAKA

1. Miller Lloyd S. Superficial cutaneous infections and pyodermas. In: Kang S, Amagai M, Bruckner AL, Enk AH, Margolis DJ, McMichael AJ, et al. Fitzpatrick's dermatology. 9th ed. New York: McGraw-Hill Education; 2019 .pp. 2719-40
2. Benson C, Paul M. Staphylococcal and streptococcal pyodermas. In: Tyring S, Lupi O, Hengge U. Tropical dermatology. 2nd ed. Philadelphia: Elsevier; 2016 .pp. 243-51
3. James W, Elston D, Treat J, Rosenbach M, Micheletti R. Andrews' diseases of the skin. 13th ed. Philadelphia: Elsevier; 2019 .pp. 252-63
4. Sakr A, Bregeon F, Mege JL, Rolain JM, Blin O. Staphylococcus aureus nasal colonization: An update on mechanism, epidemiology, risk factors, and subsequent infections. Front Microbiol. 2018;9:2419
5. Sukumaran V, Senanayake S. Bacterial skin and soft tissue infections. Austral Prescr. 2016;39(5):159-63
6. Ramakrishnan K, Salinas RC, Higuera NIA. Skin and soft tissue infections. Am Fam Physician 2015;92(6):474-83
7. Golan Y. Current treatment options for acute skin and skin-structure infections. Clin Infect Dis. 2019;68(3):206-12
8. Bukharie HA. A review of community-acquired methicillin-resistant Staphylococcus aureus for primary care physicians. J Family Community Med. 2010;17(3):117-20
9. Otto M. Staphylococcus aureus toxins. Curr Opin Microbiol. 2014;0:32-7
10. Suaya JA, Eisenberg DF, Fang C, Miller LG. Skin and soft tissue infections and associated complications among commercially insured patients aged 0-64 years with and without diabetes in the US. PLoS One 2013;8(4):e60057