



# Tatalaksana Vitiligo

**Caryn Miranda Saptari**

RSUD Wangaya, Denpasar, Bali, Indonesia

## ABSTRAK

Vitiligo merupakan kelainan depigmentasi kulit yang ditandai dengan lesi klinis makula atau plak depigmentasi berbatas tegas, diperkirakan karena faktor imun, genetik, disfungsi sekunder dan kehilangan melanosit. Terdapat 3 tipe vitiligo : vitiligo segmental (VS), vitiligo non-segmental (NSV) dan vitiligo campuran. Penatalaksanaan vitiligo secara medikamentosa dan non – medikamentosa.

**Kata Kunci:** vitiligo, depigmentasi kulit, disfungsi melanosit.

## ABSTRACT

Vitiligo is a skin disease characterized by a clinically well-defined macular or depigmented plaque; may be due to immune factors, genetics, secondary dysfunction and loss of melanocytes. There are 3 types of vitiligo: segmental vitiligo (VS), non-segmental vitiligo (NSV) and mixed vitiligo. Management of vitiligo is generally divided into medical treatment and procedural treatments. **Caryn Miranda Saptari. Management of Vitiligo**

**Keywords:** vitiligo, skin depigmentation, melanosit dysfunction.

## DEFINISI

Vitiligo adalah penyakit bawaan yang ditandai dengan lesi kulit berupa makula atau plak depigmentasi berbatas tegas yang diperkirakan terjadi karena disfungsi sekunder melanosit atau kehilangan melanosit. Proses pembentukan melanin normal dimulai saat sel melanosit mensintesis melanin dari asam amino tyrosine, dibantu enzim melanosom untuk memproduksi warna pada kulit. Pada vitiligo terjadi kehilangan sebagian atau seluruh sel melanosit.<sup>1</sup>

Terdapat 3 tipe vitiligo yaitu Vitiligo Segmental (VS), Vitiligo Non-Segmental (NSV) dan Vitiligo Campuran. Vitiligo Segmental muncul dan menetap pada satu sisi tubuh dan jarang berhubungan dengan penyakit autoimun. Vitiligo Non-Segmental meliputi seluruh tipe vitiligo kecuali Vitiligo Segmental dan merupakan penyakit autoimun, yang lesinya sering pada kedua sisi tubuh. Vitiligo Campuran adalah vitiligo kombinasi akrofasial (wajah, tangan atau kaki) dan vulgaris; atau kombinasi tipe segmental dan akrofasial.<sup>2</sup>

## FAKTOR RISIKO DAN ETIOLOGI

Vitiligo mengenai kurang lebih 1% populasi di dunia.<sup>3</sup> Insiden vitiligo di India, Mesir dan

Jepang dilaporkan lebih tinggi yaitu berkisar 1.25 – 6% populasi.<sup>3</sup> Vitiligo lebih sering pada dewasa muda (20-30 tahun) dan 30% pasien memiliki riwayat keturunan yang positif.<sup>3</sup>

Vitiligo adalah kelainan kulit dengan penyebab multifaktorial dan patogenesis kompleks yang masih belum sepenuhnya diketahui.<sup>4</sup> Teori patogenesis vitiligo yang paling diterima adalah faktor genetik dan non genetik yang mempengaruhi fungsi melanosit dan mengarah pada kerusakan autoimun melanosit.<sup>5</sup> Terdapat pendapat lain seperti cacat melanosit,<sup>6</sup> kerusakan neurogenik,<sup>7</sup> kerusakan biokimia,<sup>8</sup> autotoksitas<sup>9</sup> dan lain – lain.

## PATOGENESIS

### Genetik

Studi epidemiologi menunjukkan vitiligo diturunkan secara genetik dan terdapat peningkatan risiko vitiligo pada keturunan pertama dan pada kembar identik.<sup>4,10</sup> Hampir seluruh studi genetik vitiligo membahas vitiligo universal atau vitiligo yang muncul pada hampir seluruh permukaan tubuh.<sup>5</sup>

Beberapa gen yang berperan pada fungsi imun dikaitkan dengan kerentanan terkena vitiligo

universal, yaitu *MHC, CTLA4, IL10, PTPN22, MBL2* dan *NALP*.<sup>5</sup> GWA (*Genome-wide Association*) meneliti pasien vitiligo ras Kaukasia dan juga keluarganya, ditemukan setidaknya 10 gen *marker* berbeda yang dapat meningkatkan risiko vitiligo.<sup>11</sup> Tujuh dari sepuluh pasien vitiligo universal memiliki penanda gen yang rentan terhadap penyakit autoimun, dan beberapa penanda gen ini mempengaruhi fungsi imun dan pembentukan tirosinase yaitu enzim utama biosintesis melanin dan autoantigen pada vitiligo universal.<sup>12</sup>

Vitiligo segmental cenderung diturunkan secara genetik namun berbeda dari vitiligo universal. Kejadian vitiligo segmental secara umum sporadis dan memiliki lesi unilateral. Hal ini dikaitkan dengan mutasi *de novo* pada pembelahan somatik gen yang berkaitan dengan melanoblas/pembentukan melanosit.<sup>12,13</sup>

### Hipotesis Autoimun

Terdapat bukti biologis yang mendukung autoimun sebagai penyebab dasar vitiligo universal.<sup>14</sup> Imunitas humoral sekunder ditemukan pada beberapa kasus autoantibodi antimelanosit<sup>15</sup> yang memiliki target terhadap antigen melanosit, termasuk tirosinase,



tirosinase protein 1, dan lain-lain, yang memiliki kemampuan merusak melanosit secara *in vitro*<sup>16</sup> dan *in vivo*.<sup>17</sup>

Dalam hipotesis ini terdapat peran lebih penting yaitu infiltrat inflamasi pada tepi lesi aktif vitiligo universal, yang sebagian besar adalah limfosit T sitotoksik. Sel T ini akan mengekspresikan sitokin tipe 1 yang akan bergabung dengan melanosit epidermis dan merusak melanosit yang masih tersisa dari proses imunitas humoral di atas melalui jalur granzyme/perforin.<sup>18</sup>

Mekanisme imun ini juga menjelaskan terjadinya leukoderma karena bahan-bahan kimiawi.<sup>19</sup> *Occupational vitiligo* biasa terjadi pada individu yang kontak dengan phenolic jumlah besar dalam larutan pembersih<sup>20</sup> melibatkan tangan dan lengan bawah (bagian yang berkontak dengan bahan penyebab). Saat ini belum jelas apakah bahan ini secara langsung bersifat toksik terhadap melanosit atau individu tersebut memiliki genetik yang rentan terhadap bahan phenolic yang berujung pada kerusakan melanosit.<sup>20</sup>

Mekanisme imun juga diduga menyebabkan depigmentasi menyerupai vitiligo pada pengobatan imunoterapi IL-2 pada melanoma, yang mungkin disebabkan efek stimulasi IL-2 terhadap perkembangan dan aktivasi sel T.<sup>20-22</sup> Hal ini karena obat - obat yang digunakan tidak hanya menyerang sel melanoma tetapi juga menyerang melanosit normal, karena pada melanosit normal juga terdapat antigen yang berkaitan dengan melanoma (MART-1, gp100 dan tirosinase).<sup>20-22</sup>

### Hipotesis Reaksi Biokimia

Ada beberapa bukti bahwa vitiligo menyerang seluruh epidermis yang berkaitan dengan kelainan melanosit dan keratinosit.<sup>8</sup> Kelainan morfologi maupun fungsi melanosit dan keratinosit disebabkan faktor genetik.<sup>8</sup> Kelainan struktur keratinosit pada tepi lesi vitiligo sering dikaitkan dengan aktivitas mitokondria yang terganggu<sup>23</sup> yang mempengaruhi produksi dan pertumbuhan melanosit serta sitokin yang membantu keberlangsungan hidup melanosit.<sup>8</sup> Temuan biokimia yang bermakna adalah peningkatan kadar H<sub>2</sub>O<sub>2</sub> pada bagian epidermis yang mengalami vitiligo<sup>24</sup> yang disebabkan oleh penurunan kapasitas enzim antioksidan pada keratinosit dan melanosit.<sup>8,16</sup> Pertahanan antioksidan yang tidak sempurna

dapat meningkatkan kerentanan melanosit terhadap sitotoksitas imunologi yang dipicu oleh ROS (*Reactive Oxygen Species*).<sup>16</sup>

### GEJALA KLINIS

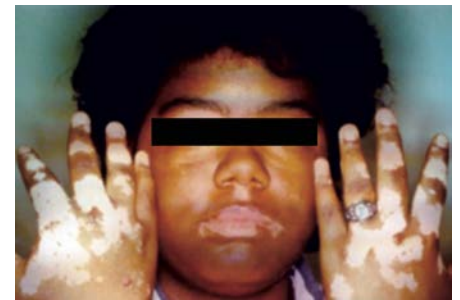Tanda dan gejala paling jelas adalah kehilangan pigmen kulit yang membuat warna kulit putih seperti bercak putih susu iregular. Lesi awal biasanya timbul di daerah yang terpapar matahari (wajah, tangan, tungkai, lengan dan kaki) atau di daerah yang tertutup dan tergesek terus menerus dengan sepatu.<sup>25,26</sup>

Vitiligo diklasifikasikan menjadi segmental dan nonsegmental berdasarkan gambaran klinis dan perjalanan penyakit.<sup>27</sup> Vitiligo Non-Segmental meliputi seluruh jenis vitiligo yang tidak diklasifikasikan sebagai Vitiligo Segmental yaitu Vitiligo terlokalisasi, Vitiligo General, Vitiligo Akrofasial.

Gejala dan tanda berikut dijelaskan menurut jenis vitiligo:<sup>27</sup>

1. Vitiligo vulgaris:  
Lesi multipel dan distribusinya tersebar dengan pola simetris. Merupakan gambaran yang paling sering pada vitiligo general.
2. Vitiligo akrofasial:  
Melibatkan bagian distal jari – jari, wajah dan orifisium; termasuk sub tipe vitiligo general.
3. Vitiligo campuran :  
Kombinasi akrofasial dan vulgaris atau kombinasi segmental dan akrofasial.
4. Vitiligo universalis:  
Depigmentasi komplisit atau hampir komplisit seluruh tubuh, bentuk vitiligo general yang paling berat .
5. Vitiligo mukosa:  
Depigmentasi hanya pada mukosa.
6. Vitiligo segmental:  
Memiliki karakteristik makula pada satu dermatom dan tidak melewati garis tengah tubuh.

Vitiligo juga dapat terjadi pada bagian kulit yang mengalami trauma (*Koebner's phenomenon*).<sup>28</sup> Pada vitiligo dapat juga terjadi leukotrichia (depigmentasi rambut pada makula) angka kejadiannya sangat bervariasi (10%-60%); mungkin disebabkan oleh kerusakan reservoir melanosit pada folikel rambut, yang dapat menjadi penanda respons pengobatan akan kurang baik.<sup>29</sup>



Gambar 1. Vitiligo Akrofasial<sup>29</sup>

### DIAGNOSIS

Diagnosis vitiligo secara klinis, berdasarkan distribusi dan juga perluasan lesi dan riwayat penyakit; harus dibedakan dari kondisi kulit hipopigmentasi, depigmentasi dan warna kulit normal. Diagnosis vitiligo lebih sulit pada warna kulit terang. Lampu Wood dapat sangat berguna untuk diagnosis vitiligo pada pasien tipe kulit Fitzpatrick I dan II.<sup>30</sup>

Mengingat hubungan vitiligo dan penyakit autoimun, beberapa skrining laboratorium dapat membantu, termasuk pemeriksaan T<sub>4</sub> dan TSH, tes ANA dan pemeriksaan darah lengkap.<sup>31</sup>

Biopsi kulit jarang dilakukan untuk menegakkan diagnosis vitiligo. Pemeriksaan histologi menunjukkan ketiadaan melanosit di epidermis pada daerah lesi.<sup>31</sup> Terkadang didapatkan infiltrat limfositik dermis, perivaskular, perifolikular pada daerah batas lesi awal vitiligo dan lesi aktif vitiligo. Hal ini sesuai dengan hipotesis proses imun.<sup>32</sup>

### DIAGNOSIS BANDING

Diagnosis banding vitiligo adalah:<sup>32</sup>

Lesi terlokalisasi:

- Leukoderma karena obat – obatan
- Leukoderma karena zat kimia
- *Halo nevus*
- Melanoma
- *Pityriasis alba*
- *Lichen striatus albus*
- Skleroderma
- Sarkoidosis
- Dermatoftosis
- *Pityriasis versicolor*
- Sifilis
- Morbus Hansen

Lesi menyebar:

- Hipomelanosis guttata idiopatik
- Hipomelanosis makular progresif
- Leukoderma punctata



- Defisiensi nutrisi
- Kelainan endokrin

## TATALAKSANA

Tatalaksana vitiligo pada prinsipnya adalah menurunkan kerusakan melanosit dan meningkatkan repopulasi epidermal oleh melanosit, keduanya dilakukan dengan cara merangsang pemulihan melanosit yang rusak di dalam sel dan dengan mengaktifkan melanosit yang tersisa atau menstimulasi perpindahan melanosit dari kulit atau folikel rambut sekitar yang tidak rusak. Penatalaksanaan dibagi menjadi penatalaksanaan medikamentosa dan non medikamentosa.<sup>36</sup>

### Medikamentosa

#### 1. Topikal

Pengobatan lini pertama meliputi kortikosteroid potensi menengah hingga kortikosteroid potensi kuat dan calcineurin inhibitor. Beberapa studi terbaru menemukan bahwa steroid topikal (mometasone 0.1% atau clobetasol 0.05% setiap hari) memiliki efikasi yang mirip dengan calcineurin inhibitor (tacrolimus 0.1% atau pimecrolimus 1.0%).<sup>33</sup>

#### ■ Kortikosteroid topikal

Kortikosteroid topikal digunakan sebagai terapi lini pertama untuk vitiligo terlokalisir dan sangat direkomendasikan untuk pemakaian pada wajah atau lesi kecil dan untuk anak – anak<sup>34</sup>. Kortikosteroid topikal memberikan hasil repigmentasi yang meluas, lebih cepat tapi kurang stabil.<sup>34</sup> Lesi terlokalisir dapat diobati dengan kortikosteroid potensi kuat (clobetasol propionate ointment 0.05%) untuk 1–2 bulan. Pengobatan harus di *taper* ke kortikosteroid potensi lemah (hydrocortisone butyrate krim 0,1%). Penggunaan sekitar mata dapat meningkatkan tekanan bola mata dan merangsang timbulnya glaukoma.<sup>34</sup>

#### ■ Calcineurin inhibitor

*Calcineurin inhibitor* efektif karena mampu mengembalikan jaringan sitokin yang terganggu<sup>38</sup>. Takrolimus menghambat aktivasi sel T dengan menurunkan transkripsi gen proinflamatori sitokin IL-2, IL-3, IL-4, IL-5, interferon  $\gamma$ , TNF- $\alpha$  dan *granulocyte-macrophage colony stimulating factor* (GM-CSF) pada sel T.<sup>35</sup> Juga telah dilaporkan adanya efek langsung takrolimus pada pertumbuhan melanosit.<sup>37</sup> *Calcineurin inhibitor* topikal (takrolimus ointment 0,03–0,1%, pimecrolimus ointment 1%) lebih dipilih untuk mengobati

lesi vitiligo yang terlokalisasi pada wajah dan leher dan lebih efektif pada kombinasi dengan radiasi UVB.<sup>38</sup>

#### 2. Sistemik

##### Kortikosteroid Sistemik

Umumnya digunakan untuk kasus progresif untuk membantu menstabilkan penyakit. Pada studi kasus retrospektif, Kanwar et al menemukan bahwa dosis rendah deksametason oral 2.5mg/hari 2 hari berturut-turut per minggu menghasilkan repigmentasi progresif pada 91.8% pasien vitiligo.<sup>39</sup>

### Non-Medikamentosa :

#### 1. Fototerapi

##### ■ Narrowband Ultraviolet B (NB-UVB)

Sinar NB-UVB pada 311 nm, dipertimbangkan sebagai terapi yang paling efektif dan aman dan juga menjadi pilihan terapi untuk pasien vitiligo sedang-berat.<sup>40</sup> Studi terbaru mengevaluasi psoralen dan UVA (PUVA) dibandingkan dengan NB-UVB mengindikasikan NB-UVB memproduksi repigmentasi lebih tinggi dan warna lebih baik.<sup>40</sup> NB-UVB memiliki lebih sedikit reaksi jangka pendek seperti nyeri, eritema dan juga reaksi jangka panjang seperti penebalan epidermis, atrofi dan foto karsinogenesis dibandingkan PUVA.<sup>41</sup> Beberapa studi klinis telah melaporkan repigmentasi pada kurang lebih 40% pasien yang diterapi dengan NB-UVB.<sup>42-45</sup> Penggunaan NB-UVB yang disarankan adalah 2 kali seminggu dengan dosis awal 0.21 J/cm<sup>2</sup>, tingkatkan 20% setiap sesi sampai dosis eritema minimal (dosis paling rendah yang dapat menimbulkan eritema pada kulit depigmentasi dalam 24 jam) tercapai. Biasanya dibutuhkan kurang lebih 9 bulan untuk mencapai hasil repigmentasi maksimal. Daerah paling responsif adalah wajah, badan, dan eksterimitas. Daerah respon paling minimal adalah tangan dan kaki ; diperlukan setidaknya 3 bulan pengobatan sebelum dinyatakan tidak responsif.<sup>41</sup>

##### ■ Photochemoterapy (PUVA)

PUVA disarankan sebagai terapi utama untuk lesi vitiligo yang lebih menyebar.<sup>46</sup> PUVA terdiri dari kombinasi topikal atau oral psoralen dengan UVA (320-400nm). Pilihan psoralen yaitu methoxsalen oral 0.4mg/kgBB, 1-2 jam sebelum paparan UVA. Untuk PUVA topikal, methoxsalen 0,1% diaplikasikan pada area vitiligo 30-60 menit sebelum terpapar radiasi UV. PUVA topikal diindikasikan pada

pasien vitiligo yang lesinya kurang dari 20% luas permukaan tubuh, namun efek samping reaksi fotosensitivitas biasanya sulit dihindari.<sup>46</sup> Psoralen oral dapat digunakan untuk lesi lebih luas atau yang tidak respon dengan PUVA topikal. Setelah pengobatan oral, pasien harus menggunakan pelindung UVA dan juga direkomendasikan menggunakan tabir surya spektrum luas dan pakaian yang melindungi dari cahaya. Pasien dengan warna kulit lebih gelap cenderung lebih responsif terhadap PUVA, mungkin karena kulitnya lebih mentoleransi paparan PUVA.<sup>46</sup> PUVA tidak direkomendasikan untuk anak – anak usia di bawah 12 tahun karena memiliki risiko jangka panjang katarak dan kanker kulit.<sup>46</sup>

#### 2. Operasi

*Skin graft* merupakan pilihan untuk repigmentasi hanya pada pasien vitiligo yang stabil dan menetap atau hanya merespon sedikit terhadap pengobatan lain dan luasnya tidak boleh lebih dari 3% luas permukaan tubuh.<sup>38</sup> Efek samping paling sering adalah infeksi, hiperpigmentasi pasca inflamasi, repigmentasi yang tidak estetik dan skar.<sup>38</sup>

Jenis – jenis *skin grafts*:

##### ■ Thin dermal-epidermal grafts

*Graft* ditanam pada kedalaman 0,1-0,3 mm, ditempatkan langsung pada daerah yang sudah dikikis dan ditutup dengan balut luka dengan tekanan ringan selama kurang lebih 1 minggu. Repigmentasi akan terjadi dalam beberapa minggu. Hasil baik telah dilaporkan pada tangan bagian dorsal dan jari.<sup>47</sup>

##### ■ Minigrafting

*Minigrafting* merupakan metode pembedahan paling banyak digunakan saat ini untuk vitiligo.<sup>46</sup> Perforasi multipel dibuat pada kulit pasien dengan lebar 1,0-1,2 mm dengan jarak 3-4 mm satu sama lain. Kemudian *minigrafts* dari pendonor akan ditanamkan kepada penerima dengan jenis potongan sama menggunakan *forceps* atau *hypodermic needle*.<sup>48</sup>

Repigmentasi biasanya terjadi 2-5 mm pada tiap *minigrafts*. Hasil baik didapatkan pada pasien leukoderma bibir berulang, walaupun terdapat risiko *cobble-stoning*.<sup>48</sup> Keuntungan metode ini adalah sederhana.

##### ■ Epidermal Grafting

*Grafts* ditanamkan dengan tekanan negatif menggunakan alat *suction* khusus,<sup>40</sup> daerah



donor yang dipilih sebaiknya bagian dalam paha dan bagian fleksor lengan bawah.<sup>48</sup> Pendoron dipersiapkan dengan mengangkat bagian epidermis menggunakan nitrogen cair atau laser ablati.<sup>40</sup> *Epidermal grafts* telah berhasil digunakan untuk vitiligo bibir.<sup>49</sup> Keuntungan utama teknik ini adalah tidak ada skar pada pendonor maupun pada penerima.

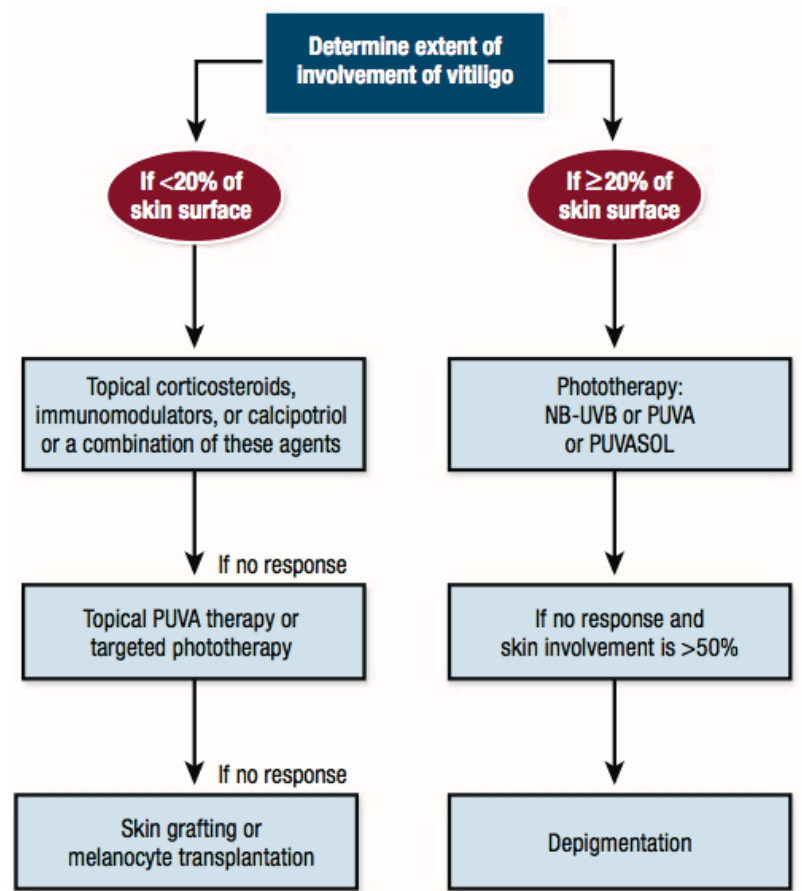
3. Depigmentasi

Pada pasien dewasa yang mengalami vitiligo luas dapat memilih terapi depigmentasi. Terapi ini menggunakan 20% *Monobenzyl Ether of Hydroquinone (MBEH)* yang menginduksi hilangnya melanosit.<sup>48</sup> Pertama-tama harus dilakukan *patch test* terhadap MBEH selama 48 jam untuk mengecek adanya hipersensitivitas. Selanjutnya MBEH diberikan 2 kali sehari selama setahun.<sup>50</sup>

Proteksi terhadap sinar UV sangat penting pada kulit yang mengalami depigmentasi untuk mencegah kanker kulit.<sup>42</sup>

SIMPULAN

Vitiligo merupakan salah satu penyakit depigmentasi kulit yang sering dijumpai. Sebab pasti vitiligo belum jelas, di antara berbagai hipotesis etiologi, yang paling sering dikemukakan adalah teori genetik dan autoimun. Penatalaksanaan vitiligo meliputi medikamentosa (topikal kortikosteroid, topikal calcineurin inhibitor, kortikosteroid sistemik



Gambar 2. Algoritma penatalaksanaan vitiligo<sup>51</sup>

dan non medikamentosa (fototerapi, tindakan operasi, depigmentasi).

DAFTAR PUSTAKA

- Ezzedine K, Eleftheriadou V, Whitton M, van Geel N. Vitiligo. *Lancet*. 2015;386 (9988):74–84.
- What is vitiligo, fast facts: An easy-to-read series of publications for the public, U.S. Department of Health and Human Services, Public Health Service, November 2010.
- Tortora GJ, Derrickson B. Principles of anatomy and physiology. 11<sup>th</sup> ed. Wiley International; 2013. p.150-1.
- Boissy RE, Spritz RA. Frontiers and controversies in the pathobiology of vitiligo: Separating the wheat from the chaff. *Exp Dermatol*. 2009;18:583
- Spritz RA. The genetics of generalized vitiligo. *Curr Dir Autoimmun* 2008;10: 244
- Gauthier Y, Cario Andre M, Taïeb A. A critical appraisal of vitiligo etiologic theories. Is melanocyte loss a melanocytorrhagy? *Pigment Cell Res*. 2003; 16:322
- Orecchia GE. Neural pathogenesis. In: Hann S-K, Nordlund JJ, eds. *Vitiligo*. London: Blackwell Sci; 2000.
- Dell’Anna ML, Picardo M. A review and a new hypothesis for non-immunological pathogenetic mechanisms in vitiligo. *Pigment Cell Res*. 2006;19:406
- Lerner AB, Nordlund JJ: Vitiligo: The loss of pigment in skin, hair and eyes. *J Dermatol*. 1978;5:1
- Alkhateeb A, Fain PR, Thody A, Bennett DC, Spritz RA. Epidemiology of vitiligo and associated autoimmune diseases in Caucasian probands and their families. *Pigment Cell Res*, 2003;16:208
- Jin Y, Birlea SA, Fain PR, Gowan K, Riccardi SL, Holland PJ, et al. Variant of TYR and autoimmunity susceptibility loci in generalized vitiligo. *New Engl J Med*. 2010;362(18):1686-97
- Happle R. Loss of heterozygosity in human skin. *J Am Acad Dermatol*. 1999;41:143
- Taïeb A, Morice-Picard F, Jouary T, Ezzedine K, Cario-André M, Gauthier Y. Segmental vitiligo as the possible expression of cutaneous somatic mosaicism: Implications for common non-segmental vitiligo. *Pigment Cell Melanoma Res*. 2008;21:646
- Ongenaë K, Van Geel N, Naeyaert JM. Evidence for an autoimmune pathogenesis of vitiligo. *Pigment Cell Res*. 2003;16:90
- Kemp EH, Gavalas NG, Gawkrödger DJ, Weetman AP. Autoantibody response to melanocytes in the depigmenting skin disease vitiligo. *Autoimmun Rev* 2007;6:138
- Norris DA, Kissinger RM, Naughton GM, Bystryn JC. Evidence for immunologic mechanisms in human vitiligo: Patients’ sera induce damage to human melanocytes in vitro by complement-mediated damage and antibody - dependent cellular cytotoxicity. *J Invest Dermatol*. 1988;90:783.



17. Gilhar A, Zelickson B, Ulman Y, Etzioni A. In vivo destruction of melanocytes by the IgG fraction of serum from patients with vitiligo. *J Invest Dermatol.* 1995;105:683
18. Oyarbide-Valencia K, van den Boorn JG, Denman CJ, Li M, Carlson JM, Hernandez C, et al. Therapeutic implications of autoimmune vitiligo T cells. *Autoimmune Rev.* 2006;5:486
19. Manga P, Sheyn D, Yang F, Sarangarajan R, Boissy RE. A role for tyrosinase related - protein 1 in 4-tert-butylphenol-induced toxicity in melanocytes. Implications for vitiligo. *Am J Pathol.* 2006;169:1652
20. Verheven J, Bonig H, Banning U, Shin DI, Mauz-Körholz C, Körholz D. Cooperation of IL-1 and IL-2 on T-cell activation in mononuclear cell cultures. *Immunol Invest.* 2001;30:289
21. Feliciani C, Gupta AK, Sauder DN. Keratinocytes and cytokine / growth factors. *Crit Rev Oral Biol Med.* 1996;7:300
22. Quaglino P, Marengo F, Osella-Abate S, Cappello N, Ortoncelli M, Salomone B, et al. Vitiligo is an independent favourable prognostic factor in stage III and IV metastatic melanoma patients: Results from a single - institution hospital-based observational cohort study. *Ann Oncol.* 2010;21:409
23. Prignano F, Pescitelli L, Becatti M, Di Gennaro P, Fiorillo C, Taddei N, et al. Ultrastructural and functional alterations of mitochondria in perilesional vitiligo skin. *J Dermatol Sci.* 2009;54:157
24. Dell'Anna ML, Ottaviani M, Bellei B, Albanesi V, Cossarizza A, Rossi L, et al. Membrane lipid defects are responsible for the generation of reactive oxygen species in peripheral blood mononuclear cells from vitiligo patients. *J Cell Physiol.* 2010;223:187
25. Esfandiarpour I, Ekhlesi A, Farajzadeh S, Shamsadini S. The efficacy of pimecrolimus 1% cream plus narrow-band ultraviolet B in the treatment of vitiligo: A double-blind, placebo-controlled clinical trial. *J Dermatolog Treat* 2009;20: 14-18.
26. Njoo MD, Westerhof W, Lotti T, Hercogova J. Therapeutic guidelines for vitiligo. In: Dekker M. *Vitiligo: Problems and solutions.* New York; 2004. p: 235-52.
27. Koga M, Tango T. Clinical features and course of type A and type B vitiligo. *Br J Dermatol.* 1988;118:223
28. Song MS et al. Clinical study of vitiligo: comparative study of type A and type B vitiligo. *Ann Dermatol* 1994;6:22
29. Hann S-K, Nordlund JJ. Clinical features of generalized vitiligo. In: *Vitiligo*, edited by S-K Hann, JJ Nordlund. London, Blackwell Sci. 2000, p. 35.
30. Talia K. Vitiligo in children: A review of classification, hypotheses of pathogenesis and treatment. *World J Pediatr.* 2009; 4: 265-268
31. Le Poole IC, van den Wijngaard RM, Westerhof W, Dutrieux RP, Das PK. Presence or absence of melanocytes in vitiligo lesions: An immunohistochemical investigation. *J Invest Dermatol* 1993;100:816.
32. Roh M, Oh SH. Acquired hypopigmentation disorders other than vitiligo. Pubmed [Internet]. 2018. Available from: <https://www.uptodate.com/contents/acquired-hypopigmentation-disorders-other-than-vitiligo>
33. Ho N, Pope E, Weinstein M, Greenberg S, Webster C, Krafchik BR. A double-blind, randomized, placebo- controlled trial of topical tacrolimus 0.1% vs. clobetasol propionate 0.05% in childhood vitiligo. *Br J Dermatol.* 2011;165:626–32
34. Parsad D, Pandhi R, Dogra S, Kumar B. Clinical study of repigmentation patterns with different treatment modalities and their correlation with speed and stability of repigmentation in 352 vitiliginous patches. *J Am Acad Dermatol.* 2004;50:63
35. Lawrence ID. Tacrolimus (FK 506): Experience in dermatology. *Dermatol Ther.* 1998;5:74
36. Birlea SA, Costin GE, Norris DA. New insights on therapy with vitamin D analogs targeting the intracellular pathways that control repigmentation in human vitiligo. *Med Res Rev.* 2009;29:514
37. Kang HY, Choi YM Br J. FK 506 increases pigmentation and migration of human melanocytes. *Br J Dermatol.* 2006;155:1037
38. Taieb A, Picardo M. Clinical practice. Vitiligo. *N Engl J Med.* 2009;360:160
39. Kanwar AJ, Mahajan R, Parsad D. Low-dose oral mini-pulse dexamethasone therapy in progressive unstable vitiligo. *J Cutan Med Surg.* 2013;17:259–68
40. Falabella R, Barona MI. Update on skin repigmentation therapies in vitiligo. *Pigment Cell Melanoma Res.* 2009;22:42
41. Lotti T, Berti S, Moretti S. Vitiligo therapy Expert Opin Pharmacother. 2009;10:2779
42. Westerhof W, Nieuweboer-Krobotova L. Treatment of vitiligo with UV-B radiation vs topical psoralen plus UV-A. *Arch Dermatol.* 1997;133:1525
43. Njoo MD, Bos JD, Westerhof W. Treatment of generalized vitiligo in children with narrow-band (TL-01) UVB radiation therapy. *J Am Acad Dermatol.* 2000;42:245
44. Anbar TS, Westerhof W, Abdel-Rahman AT, El-Khayyat MA. Evaluation of the effects of NB-UVB in both segmental and non-segmental vitiligo affecting body sites. *Photodermatol Photoimmunol Photomed.* 2006;22:157
45. Nicolaidou E, Antoniou C, Stratigos AJ, Stefanaki C, Katsambas AD. Efficacy predictors of response, and long-term follow-up in patients with vitiligo treated with narrowband UVB phototherapy. *J Am Acad Dermatol.* 2007;56:274
46. Halder RM, Chappell JL. Vitiligo update. *Semin Cutan Med Surg.* 2009;28:86
47. Kahn AM, Cohen MJ, Kaplan L, Highton A. Vitiligo: Treatment by dermabrasion and epithelial sheet grafting—A preliminary report. *J Am Acad Dermatol.* 1993;28:773
48. Laxmisha C, Thappa DM. Surgical Pearl: Surgical tape for dressing of epidermal grafts in lip vitiligo. *J Am Acad Dermatol.* 2005;53:498
49. Gupta S, Goel A, Kanwar AJ. Surgical management of lip vitiligo. In: Gupta BS, Olsson MJ, Kanwar AJ, Ortonne JP, eds. *Surgical management of vitiligo.* Singapore, Blackwell Publ.; 2006. p. 747
50. Hariharan V, Klarquist J, Reust MJ, Koshoffer A, McKee MD, Boissy RE, et al. Monobenzyl ether of hydroquinone and 4-tertiary butyl phenol activate markedly different physiological responses in melanocytes: Relevance to skin depigmentation. *J Invest Dermatol.* 130;211:2010
51. Wolff K, Goldsmith L, Katz S, Gilchrist B, Paller AS, Leffell D. *Fitzpatrick's dermatology in general medicine.* 8<sup>th</sup> ed. New York: McGraw-Hill; 2011