



Akreditasi PB IDI-3 SKP

Dermal Filler

Leonardo Trisnarizki, Wisuda Putra Negara, Moerbono Mochtar, Indah Julianto, Prasetyadi Mawardi.

Departemen Ilmu Kesehatan Kulit dan Kelamin
Fakultas Kedokteran Universitas Sebelas Maret/RSUD Dr. Moewardi, Surakarta, Indonesia

ABSTRAK

Penggunaan *filler* untuk salah satu terapi rejuvenasi modern wajah banyak dilakukan di bidang dermatologi dan makin populer karena aman, efektif, dan minimal invasif. Saat ini tersedia berbagai jenis *filler* yang bervariasi dalam durasi, kegunaan, potensi alergenik, keamanan, dan cara aplikasi.

Kata kunci: Asam hialuronat, *filler*, rejuvenasi.

ABSTRACT

The use of filler as one of the modern face rejuvenation therapies is widely performed in dermatology and become popular because it is safe, effective, and minimally invasive. Various types of fillers are available, varying in duration, use, allergenic potential, safety, and application mode. **Leonardo Trisnarizki, Wisuda Putra Negara, Moerbono Mochtar, Indah Julianto, Prasetyadi Mawardi. Dermal Filler**

Keywords: Filler, hyaluronic acid, rejuvenation.

PENDAHULUAN

Penggunaan *filler* di bidang dermatologi merupakan salah satu bagian dari terapi rejuvenasi modern wajah, termasuk *soft tissue augmentation* bertujuan mengembalikan kontur kulit yang mengalami penuaan agar tampak baik secara estetik.² Tindakan ini merupakan prosedur yang paling banyak dan makin populer di bidang dermatologi; lebih dari 1,9 juta tindakan per tahun di Amerika Serikat.¹

Penuaan wajah dimulai saat seseorang memasuki usia 30 tahun akhir, ditandai dengan hilangnya volume sehingga wajah tampak lebih tumpul, garis rahang hilang, lemak pipi menurun, kulit kehilangan elastisitas, sehingga lipatan kulit makin dalam dan jelas.¹ Penuaan ini dapat diatasi dengan 4R metode rejuvenasi, yaitu *Resurfacing*, *Redraping*, *Relaxing*, dan *Replacement* atau *Recontouring*. Tindakan *resurfacing* antara lain pengelupasan kimiawi, dermabrasi, laser ablatif dan non-ablatif. *Redraping* yaitu berbagai tindakan

penarikan/*lifting* pada wajah. *Relaxing* yaitu penggunaan agen paralisis (toksin botulinum) untuk menghilangkan kerutan, sedangkan *replacement* adalah penggunaan *filler* untuk mengisi volume dan augmentasi jaringan lunak.³

Filler dapat menyamarkan kerutan halus superfisial non-dinamis, membentuk kontur wajah dan menghilangkan lipatan wajah yang dalam.⁴ *Filler* juga dapat digunakan untuk mengoreksi defisit seperti pada lipoatrofi atau kehilangan lemak yang berkaitan dengan proses penuaan, lipatan nasolabial, memunculkan hidung, memperbaiki area *tear trough*, atrofi kulit, skar akne, augmentasi bibir, kerutan perioral, pada tangan, dan meningkatkan volume wajah.^{1,3,5,6}

Berbagai macam *filler* bervariasi berdasarkan durasi kegunaan, potensi alergenik, keamanan, dan cara aplikasi.⁴ Beberapa agen yang sering digunakan antara lain asam hialuronat, kolagen, lemak autologus, dan material

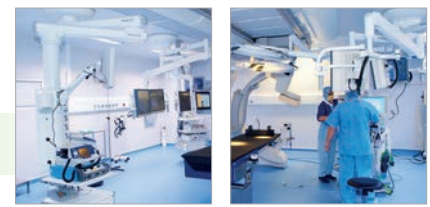sintetik lainnya seperti *poly-L-lactic acid*, dan kalsium hidroksiapatit.^{3,4} Pemilihan jenis *filler* didasarkan atas ukuran, kedalaman, dan lokasi area yang mengalami defisiensi volume.³

FILLER IDEAL

Filler yang ideal sebaiknya non-alergenik, non-karsinogenik, non-teratogenik, disetujui FDA, biokompatibel, tidak mudah berubah posisi, dengan harga terjangkau, dapat memberikan efek yang dapat dilihat, tahan lama namun reversibel, stabil selama penyimpanan, efek samping minimal, dapat mudah dibentuk, dan dapat dikoreksi pasca-injeksi.^{3,4} (Tabel 1).

TEKNIK INJEKSI FILLER

Filler dapat diinjeksikan intradermal, subkutan, ataupun periosteal (Gambar 1).² Penyuntikannya dapat dengan jarum tajam ataupun dengan kanula tumpul. Kanula lebih aman karena atraumatik dan dapat menghindari injeksi *filler* intravaskuler, kurang menimbulkan efek samping memar, ekimosis, lebih tidak nyeri dan penyembuhan lebih



Tabel 1. *Filler* ideal³

Material	Administrasi
Non-alergenik/risiko minimal hipersensitivitas	Dapat diinjeksi dengan alat standar
Disetujui FDA	Tidak nyeri
Non-karsinogenik dan non-teratogenik	Dapat dikerjakan rawat jalan
Tidak merubah posisi	Mudah disimpan
Inflamasi minimal	Tahan lama disimpan
Tampak Alami	
Mudah diproduksi	
Durasi produk tahan lama	
Efek samping minimal	
Stabil	
Mudah dibentuk pasca-injeksi	
Mudah dikoreksi pasca-injeksi	

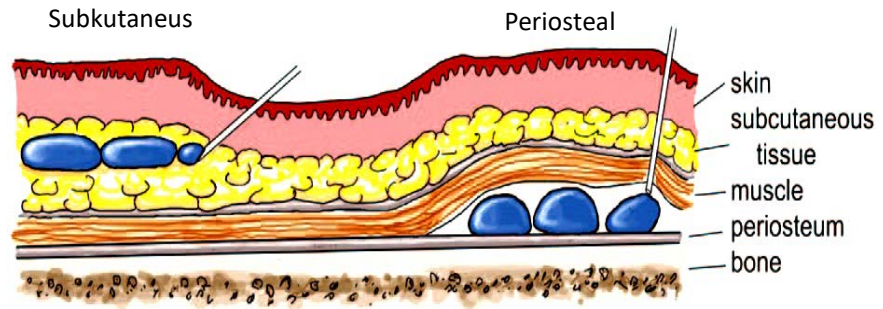
cepat.⁷ Kedalaman injeksi tergantung tipe *filler*, sifat bahan *filler*, area injeksi, dan hasil yang diinginkan. *Filler* dapat digunakan sebagai monoterapi, dapat pula dikombinasikan dengan tindakan lain seperti penyuntikan toksin botulinum dan pembedahan untuk meningkatkan estetika.^{3,4}

Beberapa teknik penyuntikan antara lain *threading*, *fanning*, *depot*, *crosshatching*, *towering*, dan *layering* dan *push ahead*.^{2,4} Untuk *filler* superficial dan dermal, teknik *threading* lebih sering digunakan. Sedangkan untuk *filler* dermis dalam dapat digunakan teknik *towering*, *layering*, dan *depot*.² *Threading* adalah teknik injeksi jarum dimasukkan ke kulit dan *filler* diinjeksikan linear sepanjang garis lurus. *Fanning* hampir sama dengan *threading*, namun jarum dimasukkan ke area yang baru secara radial. Teknik *push ahead* adalah injeksi secara antegrad, sehingga *filler* dapat berfungsi sebagai hidrodiseksi jaringan. Teknik ini digunakan pada area yang sering mengalami memar seperti pada kelopak mata atas dan alis. Metode *depot* yaitu dengan menginjeksikan sejumlah kecil *filler* secara serial biasanya sepanjang lipatan atau dapat pula untuk injeksi yang dalam dekat tulang. Teknik lain yaitu *cross hatching* untuk menutup suatu area dengan meratakan *filler* pada area tertentu.⁴ Teknik *tower* digunakan untuk memaksimalkan volume augmentasi.⁸ (Gambar 2)

Apapun teknik yang digunakan, harus berhati-hati terutama pada area vaskularisasi tinggi untuk menghindari injeksi *filler* intravaskuler. Sebelum diinjeksikan, harus diaspirasi terlebih dahulu untuk memastikan tidak terdapat darah.⁴ Komplikasi sangat tergantung pada teknik penyuntikan dan material. Komplikasi

yang sering terjadi antara lain reaksi hipersensitivitas, granuloma, biofilm bakterial, permukaan ireguler, dan oklusi vaskuler.^{3,9} Terdapat laporan kasus komplikasi kebutaan setelah injeksi *filler* asam hialuronat.⁹

kurang dari 6 bulan, *filler* jangka panjang yaitu 6 bulan-2 tahun, semi permanen yaitu 2-5 tahun, dan permanen jika lebih dari 5 tahun.³



Gambar 1. Letak injeksi *filler* subkutaneus dan periosteal

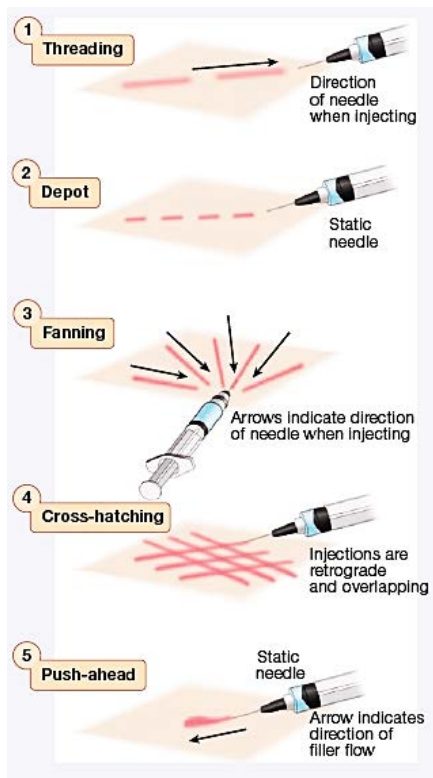
FILLER SEMENTARA

Kolagen

Kolagen dahulu dianggap sebagai *gold standard* dermal filler.⁴ Namun saat ini penggunaannya menurun karena telah ditemukan asam hialuronat.³ *Filler* kolagen digunakan untuk menghilangkan kerutan daerah perioral, periokuler, lipatan nasolabial, garis *marionette*, dan augmentasi bibir.⁴ Produk *filler* kolagen dapat bertahan hingga 3-6 bulan.

Beberapa jenis kolagen yaitu yang berasal dari kolagen sapi (*bovine*), kolagen babi (*porcine*),³ kolagen manusia dari kadaver, kolagen sintetik, dan kolagen autologous. *Filler* kolagen tidak lagi tersedia di pasar Amerika Serikat.⁴ Di Indonesia *filler* ini jarang digunakan. Kelemahan produk kolagen sapi adalah banyaknya hipersensitivitas, sehingga perlu dilakukan 2 kali uji kulit (*skin test*) dengan jarak 2 minggu sebelum penyuntikan. Reaksi hipersensitivitas terhadap kolagen sapi dapat muncul berupa granuloma pada area injeksi (Gambar 3).

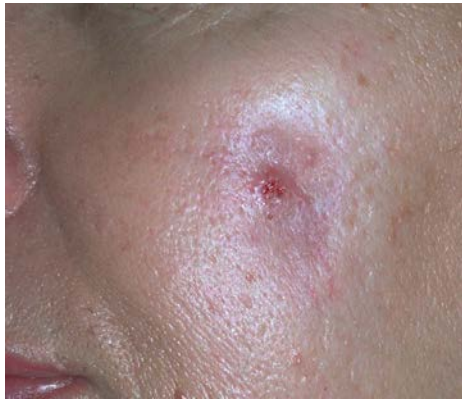
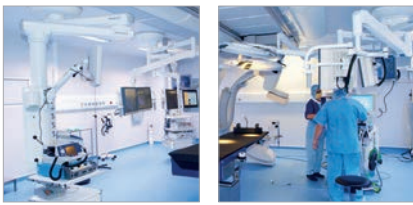Filler dengan kolagen babi disetujui penggunaannya sejak tahun 1998 untuk kerutan wajah yang sedang sampai dalam.³ *Filler* kolagen babi lebih baik dibanding kolagen sapi karena lebih jarang menimbulkan reaksi hipersensitivitas, sehingga tidak perlu *skin test* sebelum penyuntikan. Selain itu, *filler porcine* kolagen memiliki durasi efek lebih lama sampai dengan 1 tahun. Akan tetapi, *filler* jenis ini sudah tidak lagi diproduksi.



Gambar 2. Teknik-teknik injeksi *filler*⁴

JENIS FILLER

Secara umum, *filler* diklasifikasikan berdasarkan atas kedalaman injeksi yaitu subkutaneus atau dermis, derivat *filler* (autologous, xenograft, allograft, sintetik, atau semi sintetik), serta berdasarkan daya tahan atau durasi efek *filler*. Durasi *filler* sementara apabila dapat bertahan



Gambar 3. Reaksi hipersensitivitas kolagen sapi/*bovine*.³

Terdapat *filler* kolagen yang diekstraksi dari kadaver. *Filler* jenis ini berasal dari jaringan kolagen intak dan serat elastin serta *glycoseaminoglycan* dari lapisan dermal kulit kadaver.³ Selain itu terdapat pula *filler* dari fascia lata kadaver. Produk ini disetujui penggunaannya oleh FDA pada tahun 1999. Penggunaan *filler* ini untuk menghilangkan kerutan wajah, skar atropi, dan *lip enhancement*. *Filler* jenis ini lebih tahan lama dibanding kolagen sapi dan tidak memerlukan skin test, namun penggunaan produk ini kurang populer.³

Produk *filler* kolagen lain yaitu kolagen sintesis, produk ini dihasilkan dari rekayasa jaringan dan kultur sel fibroblas manusia dan bukan dari kadaver.³ Produk ini tidak memerlukan *skin test*, sehingga dapat langsung diinjeksikan. Hasil estetik dan ketahanan *filler* hampir sama dengan produk kolagen sapi.³

Filler kolagen lain berasal dari kolagen dan fibroblas autologus. Dilakukan biopsi plang pada kulit dan kemudian dikirim ke laboratorium untuk dikultur *in-vitro* sel fibroblast. Hasil kultur dikirim kembali untuk diinjeksikan. Namun, saat ini produk fibroblas dan kolagen autologous tidak lagi tersedia di pasaran.³

Asam Hialuronat

Asam Hialuronat/*Hyaluronic Acid* (HA) saat ini adalah *filler* yang paling banyak digunakan dalam bidang dermatologi.³ Nama "hialuronat" berasal dari bahasa Yunani "hyalos" yang berarti seperti kaca.⁴ Asam hialuronat adalah mukopolisakarida yang terdapat pada lapisan dermal dan mengisi celah ekstraselular antara serat kolagen. Zat ini memiliki struktur kimia

dan molekul yang sama pada semua jaringan tubuh serta pada mamalia, sehingga *filler* ini bersifat nonspesifik.³ Saat ini injeksi kolagen beralih ke asam hialuronat dengan presentase lebih dari 70% dari semua injeksi.¹⁰

Mekanisme kerja *filler* ini dengan 2 cara, yaitu berintegrasi ke dalam jaringan dermal dan juga menarik air untuk meningkatkan augmentasi.³ *Filler* HA memiliki sifat viskoleastis, jarang menimbulkan hipersensitivitas, tidak mudah berpindah tempat dan memiliki kelarutan yang relatif membuat *filler* jenis ini baik untuk augmentasi jaringan lunak.³ Beberapa keuntungan HA antara lain identik pada semua spesies dan semua tipe jaringan, tidak diperlukan uji kulit karena jarang menimbulkan hipersensitivitas, penyimpanan pada suhu ruang, biodegradabel, tahan lama dan stabil, dengan tingkat keamanan tinggi (*biocompatible, resorbable, dan reversible*).³

Dua macam *filler* HA, yaitu HA berasal dari hewan/*animal derived stabilized hyaluronic acid* dan HA berasal dari non-hewan/*non-animal derived stabilized hyaluronic acid* (NASHA). *Animal derived stabilized hyaluronic acid* berasal dari *avian*, sedangkan NASHA berasal dari fermentasi bakteri streptokokus.

Filler ini baik untuk koreksi jangka lama atau dengan volume besar. Asam hialuronat disetujui penggunaannya untuk koreksi lipatan nasolabial, dapat pula digunakan untuk area lain seperti bibir, pipi, dan area periorbital.³ *Filler* ini lebih lembut dan tampak lebih natural dibanding kolagen, tetapi lebih berisiko eritema, edema, serta memar.⁴

Secara umum daya tahan HA lebih tinggi pada jenis stabil dan pada HA viskositas tinggi dan ukuran partikel besar. Dalam sebuah *double-blind* studi multisenter, asam hialuronat lebih superior dibandingkan kolagen *bovine*. Setelah 6 bulan, degradasi area yang diterapi dengan kolagen sebesar 67,2% dibanding 29,9% pada HA.¹¹ Studi lain membandingkan HA berpartikel besar NASHA dengan *avian* HA untuk *filler* nasolabial; NASHA menunjukkan efikasi lebih baik serta tingkat kepuasan pasien lebih tinggi pada 12 minggu pasca-terapi. *Filler* NASHA dapat bertahan sampai dengan 12 bulan.⁴ Perbandingan HA dan kolagen dapat dilihat pada **Tabel 2**.

Penyuntikan HA yaitu pada dermis tengah dan

dalam tanpa perlu overkoreksi defek. *Filler* HA lebih kental, sehingga membutuhkan tenaga lebih besar saat injeksi, akan tetapi produk ini lebih mudah dibentuk dan kontur ireguler dapat diratakan dengan dipijat.³ Beberapa asam hialuronat di pasaran berbeda dalam hal asal, konsentrasi, stabilitas, viskositas, dan ukuran partikel. Asam hialuronat dengan ukuran partikel lebih kecil digunakan untuk menghilangkan kerutan halus dengan jarum ukuran kecil, sedangkan ukuran partikel besar digunakan untuk mengisi daerah yang volumetrik. Karena viskositas yang besar, penyuntikan asam hialuronat biasanya menimbulkan rasa tidak nyaman, sehingga beberapa produk dikombinasikan dengan lidokain atau digunakan anestesi topikal sebelum penyuntikan. Anestesi topikal dapat secara adekuat menghilangkan nyeri injeksi periobital, nasolabial, dan labiomental, sedangkan pada bibir dan perioral dibutuhkan injeksi atau blok saraf dengan lidokain 1%.⁴

Asam hialuronat disetujui penggunaannya untuk koreksi kerutan sedang sampai dalam seperti pada lipatan nasolabial, tetapi juga digunakan secara *off label* untuk indikasi lain seperti augmentasi bibir, pada area di atas alis untuk membantu mengangkat alis, pada sulkus infraokular, serta pada preaurikula untuk menghilangkan penuaan serta untuk skar atropi.³ Fulton, dkk. melaporkan penggunaan *filler* untuk terapi pada palmar yang mengalami penuaan.⁶ Halachmi, dkk. menggunakan *filler* untuk terapi skar akne dengan hasil baik.⁵

Sebuah studi melaporkan penggunaan HA pada tipe kulit gelap Fitzpatrick IV, V, dan VI aman untuk terapi lipatan nasolabial sedang sampai berat tanpa keloid ataupun reaksi imun.¹² Tingkat kepuasan pasien juga baik sampai dengan 6 bulan pasca-injeksi.¹⁰ Selain itu, studi pada ras Kaukasian dan non-Kaukasian juga menyebutkan tidak ada efek hiperpigmentasi atau hipopigmentasi pasca-injeksi.¹³

Posisi pasien saat penyuntikan asam hialuronat sebaiknya duduk dengan sudut 45o untuk memudahkan injeksi dan defek akan tampak jelas. Metode injeksi yang banyak digunakan pada penyuntikan asam hialuronat adalah *threading, depot, dan fanning*. Pada bibir dapat menggunakan teknik *depot* atau *threading* sepanjang tepi vermilion, tengah



Tabel 2. Perbandingan filler asam hialuronat dan kolagen.

Indicators for chance of self-limited disease course	Kolagen	Asam Hialuronat
Kompatibilitas	Spesifik pada spesies dan jaringan	Identik pada semua spesies dan jaringan
Durasi	3-4 bulan	4-10 bulan +
Asal	Bovine/manusia	Avian atau bakteri (streptokokus)
Augmentasi	Menigisi volume	Absorsi air
Pola degradasi	Penurunan perlahan	Isovolemik
Viskositas	Konstan	Dinamik
Nyeri	Minimal	Minimal dengan lidokain Sedang jika tanpa lidokain
Koreksi	50-100%	Tidak dibutuhkan
Skin test	2x skin test	Tidak diperlukan
Hipersensitivitas	3% populasi	0,4% populasi
Penyimpanan	Dalam keadaan dingin	Temperatur ruangan

bibir ataupun keduanya.⁴ Pasca-tindakan dianjurkan kompres es, tidak memanipulasi daerah sekitar injeksi, serta menghindari suhu ekstrim terutama dalam 48 jam pertama. Pasien dianjurkan kontrol apabila didapatkan keluhan seperti kemerahan, keluar cairan purulen, atau terbentuk nodul.⁴

FILLER SEMI PERMANEN

Poly - L- Lactic Acid

Poly - L- Lactic Acid (PLLA) disetujui penggunaannya oleh FDA untuk terapi lipatrofi yang berkaitan dengan infeksi *Human Immunodeficiency Virus*, juga untuk tujuan kosmetik yaitu koreksi defek dangkal sampai dalam. Saat ini PLLA makin populer karena tidak ada downtime, daya tahan lama, serta aplikasi klinis yang luas.⁴

Poly - L- Lactic Acid bukan zat *filler* tetapi merupakan stimulator respons imun terhadap benda asing, sehingga menyebabkan aktivasi fibroblas dan deposisi kolagen yang menyebabkan jaringan menebal. *Filler* jenis ini lebih efektif pada usia muda serta tidak dalam terapi immunosupresif atau antiinflamasi. *Filler* ini dapat digunakan pada lipatan nasolabial, labiomental, dagu, rahang, cekungan bukal, dahi, namun tidak direkomendasikan untuk bibir dan periorbita.³

Pasien sebaiknya dalam posisi supinasi saat penyuntikan. Perlu dilakukan homogenisasi yang baik selama penyuntikan karena risiko gumpalan. Teknik penyuntikan yaitu *threading* dan *crosshatching* dengan prinsip utama injeksi pada area yang secara langsung terlihat apabila terjadi peningkatan volume.⁴

Setelah injeksi, area sekitar sebaiknya dipijat selama 5 menit untuk meratakan zat *filler* dan kemudian dikompres es selama 20 menit. Selama perawatan di rumah, disarankan juga pemijatan 5 kali sehari selama 5 menit. Pasien disarankan kembali setiap 6 minggu untuk penyuntikan berikutnya; hasilnya akan tampak setelah 4 bulan. Dibutuhkan 3-6 kali injeksi agar didapatkan hasil augmentasi yang baik.⁴ Penyuntikan terlalu superfisial dapat menyebabkan papul yang biasanya asimtomatik, non-inflamasi, dapat pula non-visual, dan tidak perlu diterapi. Augmentasi jaringan lunak dengan PLLA dapat bertahan selama 2 tahun atau lebih.³

Kalsium hidroksiapatit

Kalsium hidroksiapatit (KH) digunakan untuk koreksi lipatan nasolabial, labiomental, ramus mandibular, pipi, serta untuk skar pasca-akne, defek hidung serta rekonstruksi puting susu. *Filler* jenis ini tidak disarankan untuk augmentasi bibir.⁴

Kasium hidroksiapatit disetujui penggunaannya oleh FDA sebagai penanda/*marker* radiologi. Setelah diinjeksikan ke dermis, KH akan membentuk *scaffold* yang baik untuk pertumbuhan kolagen. Zat ini tidak hanya berfungsi sebagai *filler* tetapi juga sebagai stimulator.³

Injeksi KH sangat tidak nyaman sehingga selalu memerlukan anestesi. Lidokain 1% dapat digunakan sebelum penyuntikan dan dengan mencampurkan 0,2 mL lidokain 1% dengan KH. Pencampuran akan melembutkan, sehingga mempermudah injeksi. Penyuntikan dengan jarum 27-28 dalam posisi supinasi

atau 45o dengan teknik *threading*.⁴

Pasca-penyuntikan disarankan kompres dingin untuk mencegah memar dan pembengkakan. Komplikasi yang sering yaitu munculnya nodul non-inflamasi. Efek penyuntikan KH bervariasi 6-18 bulan. Sebuah studi menyebutkan efektivitas KH lebih baik dibanding NASHA untuk koreksi lipatan nasolabial.⁴

FILLER PERMANEN

Lemak Autologus/Autolog us Fat

Lemak autologus merupakan salah satu *filler* paling aman dengan angka keberhasilan 50%.³ *Filler* ini dianggap *filler* paling optimal dan dapat digunakan pada pasien yang hipersensitif terhadap kolagen atau asam hialuronat.^{3,4} Beberapa area yang dapat diterapi dengan lemak autologus antara lain lipatan nasolabial, pipi, area infraorbita, pipi, bibir, skar akne, dan atropi wajah idiopatik serta untuk rejuvenasi tangan.³

Keuntungan lemak autologus antara lain biokompatibilitas yang baik, tidak menimbulkan alergi, sumber lemak banyak, dapat digunakan untuk koreksi volume 3 dimensi, dan memungkinkan koreksi permanen. Kerugian *filler* ini yaitu tidak dapat diinjeksikan pada dermis untuk menghilangkan kerutan halus serta skar atrofi, belum ada standar cara memperoleh lemak yang baik serta penentuan area donor yang optimal, daya tahan lemak tidak dapat diperkirakan karena adanya resorpsi, dan masih adanya debat mengenai penyimpanan lemak.³ Kerugian lain yaitu downtime selama 1-3 minggu.¹⁴

Lemak dapat diperoleh dari seluruh bagian tubuh yang memiliki kelebihan lemak.³ Area donor dipilih pada tempat yang dapat memberikan estetika baik. Pada wanita area donor dapat berasal dari perut, paha bagian luar dan dalam, pinggang, dan pantat bagian luar, sedangkan pada laki laki area donor dapat berasal dari area dada.^{3,4}

Sebelumnya dilakukan *marking* area, adanya skar ataupun asimetri wajah dicatat sebelum penyuntikan. Pasien diposisikan pada meja operasi steril dan dilakukan anestesi tumescent pada area yang akan diambil lemaknya/*fat harvesting*. Pengambilan lemak dilakukan dengan *syringe* 10 mL setelah sebelumnya dilakukan insisi dengan plong



1,5 mm atau pisau no 11. Lemak yang terisap kemudian disentrifugasi dengan kecepatan 3400 putaran per menit selama 20 detik, atau dapat pula ditunggu 20 menit agar terpisah antara cairan *tumescent* dan lemak.⁴ Sumber lain mengatakan sentrifugasi 3000 rpm selama 3 menit memisahkan komponen viabel dan komponen non-viabel.¹⁵ Lapisan bagian bawah adalah cairan *tumescent*, lapisan bagian atas adalah trigliserida dan asam lemak. Kedua lapisan ini harus dibuang sebelum diinjeksikan.⁴ Alat *Puregraft system* dapat memurnikan lemak secara lebih baik.¹⁴

Metode lain oleh Coleman menggunakan *syringe* 10 mL untuk mengurangi kerusakan lemak saat penyedotan dan pemrosesan, menghilangkan kotoran dan minyak dengan sentrifugasi 300 rpm (800 g), sehingga densitas lemak menjadi lebih tinggi dengan volume sama. Proses selanjutnya yaitu menginjeksikan volume kecil kurang dari 0,1 mL per titik secara merata pada area resipien dengan kanula kecil dan *syringe* 1 atau 3 mL, sehingga dapat terjadi revaskularisasi yang baik.¹⁶

Metode baru *nanofat grafting* dapat bertahan sampai dengan 7 tahun.¹⁴ Lemak diproses melalui 3 tahap. Tahap pertama yaitu lemak makro, tahap kedua yaitu lemak mikro, dan tahap ketiga yaitu lemak diproses menjadi lemak nano. Lemak dapat diinjeksikan dengan jarum ukuran kecil 27G. Dengan metode ini tidak didapatkan sel adiposa viabel, namun kaya akan stem sel adiposa dan *stromal vascular factor*, sehingga dapat sebagai rejuvenasi kulit.¹⁷

Sebelum diinjeksikan, pastikan terlebih dahulu tidak masuk ke pembuluh darah dengan cara menarik pendorong pada *syringe*. Setelah diinjeksikan, dilakukan pemijatan untuk meratakan lemak serta mendapatkan kontur yang baik.³ Pasien disarankan kompres es pada area injeksi selama 2 hari serta diberi antibiotik selama 6 hari pasca-tindakan.⁴ Dua minggu sebelum tindakan, pasien tidak boleh mengonsumsi obat-obatan seperti anti-inflamasi non-steroid, vitamin E, omega 3, ginkgo, jahe, dan ginseng. Komplikasi yang sering muncul yaitu edema dan ekimosis.⁴

Dalam beberapa hari kemudian dapat tampak penurunan augmentasi karena hilangnya edema dan bukan karena lemak yang terserap. Oleh karena itu, transfer lemak

tidak dapat dilakukan hanya dalam satu kali tindakan, namun membutuhkan beberapa kali pengulangan agar hasilnya lebih maksimal.⁴ Sebuah studi menyebutkan lemak autologous akan lebih mudah bertahan dengan beberapa kali injeksi dengan volume kecil dibanding sekali injeksi dengan volume besar. Volume besar mudah teresorpsi sehingga tidak akan bertahan lama.¹⁸

Expanded Polytetrafluoroethylene

Expanded polytetrafluoroethylene (ePTFE) adalah material padat sintetik yang lembut, dapat dengan mudah dibentuk, stabil, dengan reaksi minimal terhadap jaringan serta kuat. Indikasi penggunaannya lebih banyak untuk *graft* pada jantung, uroginekologi, oftalmologi, dan bedah plastik. Pada bidang dermatologi, *filler* ini dapat digunakan secara tunggal ataupun dengan kombinasi *filler* lain untuk lipatan nasolabial, atropi pada bibir, lipoatrofi yang berkaitan dengan antiretrovirus. *Filler* jenis ini berbentuk tabung dengan ukuran diameter dan panjang yang berbeda yang diimplankan pada jaringan subkutaneus. Dilakukan anestesi blok atau anestesi lokal serta insisi pada area masuk serta area keluar. *Filler* jenis ini akan merangsang sel fibrobas dan perkembangan jaringan kolagen yang baru.

Keuntungan ePTFE adalah tidak didegradasi, sehingga intak dan permanen. Kerugian *filler* ini adalah risiko skar pada area insisi, risiko infeksi, ekstrusi, dan migrasi serta pasien dapat meraba adanya massa dalam kulit. Penggunaan *filler* ini saat ini tidak lagi populer.

Silikon

Silikon atau polidimetilsiloksan adalah salah satu *filler* permanen. *Filler* jenis ini memiliki riwayat kurang baik dan masih kontroversial penggunaannya.³ Penggunaan silikon tidak pernah direkomendasikan oleh FDA dan dilarang di AS. Akan tetapi, pada tahun 2001 FDA menyetujui penggunaan silikon untuk terapi lipatan nasolabial, garis *marionette*, dan depresi mid malar serta untuk lipoatrofi yang berkaitan dengan antiretrovirus.³

Karena *filler* ini permanen maka tidak boleh ada kesalahan injeksi, sehingga mutlak diperlukan teknik yang baik. Silikon diinjeksikan dengan *syringe* kaca dengan jarum 30 dan teknik injeksi mikro 0,005-0,01 mL setiap 2-5 mm dan tidak boleh melebihi 0,25-0,75 mL silikon.³

Efek samping antara lain eritema, edema, dan ekimosis. Kejadian overkoreksi, granuloma, dan reaksi inflamasi serta pergeseran produk diminimalkan dengan silikon murni dan perhatian ketat terhadap protokol penyuntikan dan apabila terjadi dapat diberikan injeksi triamsinolon.³

Polymethylmethacrylate (PMMA) Microspheres

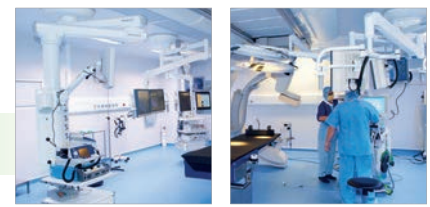Polymethylmethacrylate (PMMA) *Microspheres* tersuspensi dalam kolagen bovine yang berfungsi karier dan akan hilang dalam 1-3 bulan. Partikel PMMA akan tertinggal utuh, stabil, *non-biodegradable* dengan ukuran 30-40 mikro dan dapat merangsang augmentasi. Penggunaan produk ini memerlukan *skin test* karena adanya kolagen sapi. Penggunaan produk ini menjadi lebih populer ketika terdapat studi keamanan dan keefektifan dengan jumlah sampel besar; saat ini *filler* jenis ini diproduksi di Amerika.³

KOMPLIKASI DAN CARA PENANGANAN

Penyuntikan terlalu banyak dapat menimbulkan nodul non-inflamasi. Asam hialuronat jarang menyebabkan hipersensitivitas karena sifatnya identik pada semua spesies dan jaringan, akan tetapi hipersensitivitas masih dapat terjadi karena adanya protein bakteri yang menyebabkan reaksi berupa abses steril.^{3,4} Abses steril ini dapat diterapi dengan antibiotik, kortikosteroid intralesi, ataupun hialuronidase.⁴

Komplikasi *filler* dapat lokal seperti memar, eritema, edema, migrasi material *filler*, reaksi alergi, dan terbentuknya nodul sampai komplikasi berat seperti kebutaan dan paralisis saraf.⁹ Para klinisi wajib mengetahui risiko komplikasi, pilihan penanganan, serta pengetahuan anatomi yang baik.⁹

Memar merupakan komplikasi yang sering terjadi dan dapat dikurangi dengan penggunaan kanula. Pasien disarankan tidak menggunakan obat-obatan seperti aspirin, obat anti-inflamasi non-steroid, vitamin E, minyak ikan, dan ginseng. Komplikasi lain yaitu terbentuknya nodul inflamasi atau non-inflamasi. Nodul non-inflamasi dapat terjadi karena injeksi *filler* berlebihan, dapat dikoreksi dengan pemijatan kuat, pemberian hialuronidase, serta mengeluarkan material *filler* dengan tusukan jarum. *Filler* dapat pula berpindah tempat dari area injeksi. Komplikasi



yang paling banyak adalah karena letak penyuntikan kurang tepat.⁴ Penyuntikan terlalu superfisial tampak sebagai warna kebiruan yang disebut efek *tyndall* atau dapat pula tampak sebagai kontur ireguler.³ Hal ini terjadi karena adanya perbedaan bias cahaya material *filler* yang diatasi dengan mengeluarkan filler dengan tusukan jarum.⁹

Edema kronik ataupun angioedema pasca-*filler* dapat berhubungan dengan reaksi hipersensitivitas yang diatasi dengan antihistamin dan prednison atau hialuronidase apabila tidak berespons. Komplikasi lebih berat antara lain refleks vasovagal atau kejang karena stres saat injeksi. Oleh karena itu, dibutuhkan pengawasan pasien selama tindakan.⁹

Biofilm merupakan komplikasi karena infeksi bakteri yang membentuk kapsul; dapat dicegah dengan menggunakan alkohol 70% atau klorheksidin sebelum injeksi. Biofilm dapat diterapi dengan antibiotik spektrum luas seperti klaritromisin. Granuloma dapat terbentuk sebagai komplikasi *filler*; secara klinis

tampak sebagai nodul inflamasi kemerahan. Granuloma terbentuk karena makrofag berusaha memfagositosis material *filler* dan mengeluarkan sitokin; dapat diatasi dengan steroid intralesi dan 5-fluorourasil.⁹

Komplikasi lain yang lebih berat yaitu oklusi vaskuler karena penekanan atau dapat pula embolisasi material *filler* yang masuk ke pembuluh darah. Oklusi vaskuler akan mengakibatkan nekrosis lokal kulit atau dapat terjadi kebutaan.⁹ Manafi, dkk. dan Park, dkk. melaporkan nekrosis ala nasi setelah penyuntikan HA pada lipatan nasolabial.¹⁹ ²⁰ Komplikasi ini dapat diatasi dengan penggunaan kompres panas, pemijatan, hialuronidase, aspirin dan pemberian steroid oral, oksigen hiperbarik serta dapat pula diberikan nitrogliserin topikal.⁹

KESALAHAN YANG SERING DILAKUKAN

Beberapa kesalahan yang sering terjadi antara lain: letak penyuntikan kurang tepat,³ overkoreksi atau underkoreksi, dan asimetri. Letak penyuntikan terlalu superfisial tampak sebagai warna kebiruan

yang disebut efek *tyndall* atau dapat pula tampak sebagai kontur ireguler yang dapat diatasi dengan mengeluarkan material *filler* menggunakan jarum 20G atau diberi hialuronidase.³ Penyuntikan berlebih/overkoreksi menghasilkan estetik kurang *natural* serta dapat terjadi pergeseran/migrasi material *filler*; dapat diatasi dengan pemijatan, mengeluarkan sebagian material *filler* atau menggunakan hialuronidase. *Undercorrection* dapat diatasi dengan penambahan injeksi material *filler*. Asimetri dapat diantisipasi dengan foto sebelum dan sesudah injeksi, sehingga dapat dipertimbangkan penambahan *filler* pada sisi asimetri.

SIMPULAN

Filler adalah tindakan dermatologi yang merupakan salah satu bagian dari terapi rejuvenasi modern pada wajah. Tindakan ini adalah prosedur yang paling banyak dilakukan di bidang dermatologi dan makin populer. Berbagai macam *filler* bervariasi dalam durasi kegunaan, potensi alergenik, keamanan, dan cara aplikasi.

DAFTAR PUSTAKA:

1. Bass LS. Injectable filler techniques for facial rejuvenation, volumization, and augmentation. *Facial Plast Surg Clin N Am*. 2015;23:479-88.
2. Wilson AJ, Taglienti AJ, Chang CS, Low DW, Percec I. Current applications of facial volumization with fillers. *Plastic and Reconstructive Surg*. 2016;137(5):872-89.
3. Saedi N, Rotunda AM, Jones DH, Narins RS, Matarasso SL, Saddick NS. Soft tissue augmentation. In: Bologna JL, Jorizzo JL, Schaffer JV, eds. *Dermatology*. 2. 3 ed 2015. pp. 2547-59.
4. Donofrio LM. Soft tissue augmentation. In: Goldsmith LA, Katz SI, Gilchrist BA, Paller AS, Leffell DJ, Wolff K, eds. *Fitzpatrick's dermatology in general medicine*. 1. 8 ed. McGrawHill; 2012. p. 3044-52.
5. Halacmi S, Amitai DB, Lapidoth M. Treatment of acne scars with hyaluronic acid: An improved approach. *J Drugs Dermatol*. 2013;12(7):121-3.
6. Rivkin AZ. Volume correction in the aging hand: role of dermal fillers. *Clinical, Cosmetic and Investig Dermatol*. 2016;9:225-32.
7. Fulton J, Caperton C, Weinkle S, Dewandre L. Filler injections with the blunt-tip microcannula. *J Drugs Dermatol*. 2012;11(9):1098-103.
8. Bartus CL, Sattler G, Hanke W. The tower technique: A novel technique for the injection of hyaluronic acid fillers. *J Drugs Dermatol*. 2011;10(11):1277-80.
9. Woodward J, Khan T, Martin J. Facial filler complications. *Facial Plast Surg Clin N Am*. 2015;23:447-58.
10. Sood V, Nanda S. Patient satisfaction with hyaluronic acid fillers for improvement of the nasolabial folds in type IV & V skin. *J Maxillofac Oral Surg*. 2012;11(1):78-81.
11. Narins R, Brandt F, Leyden J, Lorenc Z, Rubin M, Smith S. A randomized, double-blind, multicenter comparison of the efficacy and tolerability of restylane versus zyplast for the correction of nasolabial folds. *Dermatol Surg*. 2003;29(6):588-95.
12. Taylor S, Burgess C, Callender V. Safety of nonanimal stabilized hyaluronic acid dermal filler in patients with skin of color: A randomized evaluator blinded comparative trial. *Dermatol Surg*. 2009;35(suppl 2):1653-60.
13. Grimes P, Thomas J, Murphy D. Safety and effectiveness of hyaluronic acid in skin of color. *J Cosmet Dermatol*. 2009;8:162-8.
14. Buckingham ED. Fat transfer techniques: General concepts. *Facial Plast Surg*. 2015;31:22-8.
15. Coleman SR. Facial augmentation with structural fat grafting. *Clin Plastic Surg*. 2006;33:567-77.
16. Jeong JH. Recent advancements in autologous fat grafting. *Arch Aesthetic Plast Surg*. 2014;20(1):3-7.
17. Tonnard P, Verpaele A, Peeters G, Hamdi M, Cornelissen M, Declercq H. Nanofat grafting: Basic research and clinical applications. *Plast Reconstructive Surg*. 2013;132(4):1017-25.
18. CA C, MT R. Percentage of graft viability versus injected volume in adipose autotransplants. *Aesthetic Plast Surg*. 1994;18:17-9.
19. Manafi A, Barikbin B, Manafi A, Hamed ZS, Moghadam A. Nasal alar necrosis following hyaluronic acid injection into nasolabial folds: A case report. *World J Plast Surg*. 2015;4(1):74-8.
20. Park TH, Seo SW, Kim JK, Chang CH. Clinical experience with hyaluronic acid-filler complications. *J Plastic, Reconstruct Aesthetic Surg*. 2011;64:892-7.