



Modalitas Pencitraan Terbaik untuk Kolik Renal

Christa Levina Daniswara

Fakultas Kedokteran Universitas Katolik Indonesia Atma Jaya, Jakarta, Indonesia

ABSTRAK

Kolik renal umum dijumpai di Unit Gawat Darurat (UGD). Diagnosis klinis memerlukan konfirmasi modalitas pencitraan. *Computed tomography (CT-scan)* dianggap sebagai modalitas terbaik karena dapat mendeteksi batu ginjal dengan akurasi sangat baik. Namun, ultrasonografi (USG) harus dianggap sebagai teknik pencitraan utama karena cukup akurat mendiagnosis batu saluran kemih dengan biaya relatif tidak mahal dan bebas radiasi. Modalitas pencitraan lain seperti foto polos, *intravenous pyelography (IVP)*, dan *magnetic resonance imaging (MRI)* juga dapat menjadi pilihan.

Kata kunci: Batu ginjal, kolik renal, pencitraan

ABSTRACT

Renal colic is a common condition in Emergency Unit (ER). Imaging modalities helps to confirm the diagnosis and decide the therapy. CT scan is considered as the best modality because of its accuracy. However, ultrasound must be considered as the primary imaging technique because of its accuracy, relatively inexpensive, and radiation-free. Other imaging modalities such as plain radiographs, intravenous pyelography (IVP), and magnetic resonance imaging (MRI) can also be alternatives with their own advantages and disadvantages. **Christa Levina Daniswara. Best Imaging Modalities for Renal Colic**

Keywords: Imaging, renal colic, renal stone

PENDAHULUAN

Berdasarkan data Risesdas tahun 2013, prevalensi penyakit batu ginjal di Indonesia mencapai 0,6%, tertinggi pada kelompok umur 55-64 tahun sebesar 1,3%.¹ Penderita pria jauh lebih banyak dibandingkan wanita, serta insidensinya meningkat seiring bertambahnya usia hingga 60 tahun. Batu ginjal berukuran kecil dapat memasuki ureter menyebabkan sumbatan aliran urin, sehingga mengakibatkan hiperperistaltik ureter dan menghasilkan nyeri pinggang akut (kolik renal).^{2,3} *CT scan* merupakan pencitraan baku emas untuk evaluasi pasien dengan kolik renal karena keakuratannya dalam mendeteksi adanya batu atau kondisi patologis lain penyebab kolik renal. *The American College of Radiology* juga merekomendasikan *CT Scan* sebagai pencitraan pertama pada pasien nyeri pinggang.⁴ Namun, *CT scan* tidak dijadikan modalitas awal pada kasus kolik renal mengingat pada sebagian besar kasus batu akan keluar spontan dan penggunaan *CT scan* pada kondisi gawat darurat tidak banyak mengubah penanganan awal; selain itu, biaya yang cukup mahal dan besarnya paparan

radiasi juga menjadi alasan pendukung.

Di sisi lain, USG merupakan pencitraan yang cukup aman, tidak invasif, dan relatif lebih murah untuk evaluasi kolik renal. Namun, hal ini masih kontroversial mengingat USG memiliki kesulitan tersendiri dalam memaparkan batu khususnya di ureter media dan sangat bergantung pada kemampuan operator.^{4,5} Pencitraan lain seperti foto polos, *intravenous pyelography (IVP)*, ataupun MRI juga sering digunakan dalam praktik sehari-hari pada pasien kolik renal. Berikut akan dibahas modalitas pencitraan yang sering digunakan pada kasus kolik renal dengan beberapa keuntungan dan kerugian masing-masing modalitas.

Kapan Modalitas Pencitraan Diperlukan pada Kolik Renal?

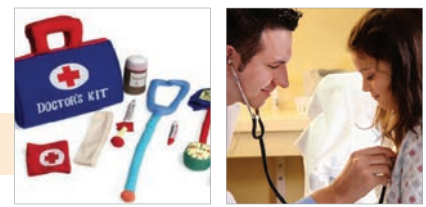Diagnosis kolik renal biasanya berdasarkan kondisi klinis dan jarang memerlukan pencitraan segera. Pencitraan segera pada kasus kolik renal diperlukan untuk menyingkirkan kondisi lain yang mengancam nyawa seperti ruptur aneurisma aorta, torsi

ovarium, atau apendisitis. Kondisi lain seperti demam, leukositosis, tidak adanya perbaikan setelah terapi juga menjadi pertimbangan perlunya pemeriksaan penunjang.^{4,5}

Foto Polos

Foto polos dapat mengidentifikasi penyebab kolik renal jika ditemukan kalsifikasi di lokasi sesuai keluhan. Namun tidak semua batu akan terlihat pada foto polos.² Batu mengandung kalsium seperti kalsium oksalat dan kalsium fosfat yang paling mudah terdeteksi. Batu dengan kandungan seperti struvit, sistin, atau magnesium fosfat akan sulit dideteksi, bahkan batu asam urat tidak terdeteksi sama sekali melalui foto polos.⁵ Sensitivitas foto polos tergantung beberapa faktor seperti komposisi batu, lokasi, ukuran dan habitus pasien, serta isi usus di atasnya.² Batu radioopak dapat sulit terdeteksi akibat adanya feses, gas usus, tulang pelvis, atau prosesus transversus pada tulang vertebra. Adanya kalsifikasi kelenjar getah bening mesenterika, batu empedu, dan *phlebolith* juga dapat disalahartikan sebagai batu saluran kemih. Sensitivitas dan spesifisitas foto polos masih cukup rendah berkisar 45-

Alamat Korespondensi email: christalevina09@gmail.com



59% dan 71-77%.⁴ Oleh karena sensitivitas foto polos jauh lebih rendah dibandingkan *CT scan*, foto polos sangat berguna sebagai *monitoring* batu saluran kemih yang sudah diketahui sebelumnya, namun kurang efektif untuk penemuan awal. Foto polos memiliki kelebihan biaya lebih murah dan radiasi lebih rendah dibandingkan *CT scan*.⁵ Dosis radiasi efektif foto polos sekitar 0,8 mSv, lebih rendah dibandingkan *CT scan* yang mencapai 10 - 12 mSv.²

Intravenous Pyelography (IVP)

IVP pada awalnya merupakan pemeriksaan standar pada kasus batu saluran kemih. IVP dapat mengidentifikasi batu (ukuran, lokasi, radiodensitas) dan juga kondisi sekitarnya seperti anatomi pelvokalis, derajat obstruksi, ataupun fungsi renal kontralateral.³ Kelebihan IVP terletak pada kemampuannya untuk mengidentifikasi anatomi pelvokalis dengan adekuat yang tidak didapatkan melalui pemeriksaan USG ataupun *CT scan*. Keakuratan IVP dapat ditingkatkan dengan *bowel preparation* yang baik serta efek samping kontras dapat diminimalisir dengan hidrasi yang baik.^{3,6} *Bowel preparation* pada pemeriksaan IVP meliputi pemberian zat laksatif untuk membersihkan kolon dari feses yang menutupi daerah ginjal dan pasien harus dipuaskan. Film yang diambil sesaat setelah penyuntikan kontras akan menggambarkan fase nefrogram yang memperlihatkan parenkim ginjal dan batas-batasnya. Film-film yang diambil 5, 10, 15 menit setelah penyuntikan akan memperlihatkan sistem *pelvicalyces*, ureter, dan kandung kemih. Oleh karena itu, prosedur IVP kurang sesuai pada kondisi gawat darurat. Zat kontras pada prosedur IVP juga dapat menimbulkan efek samping seperti nefrotoksik dan reaksi anafilaktik.⁶ Serum kreatinin di atas 1,5 mg/dL memerlukan pertimbangan khusus sebelum tindakan IVP terutama pada pasien diabetes melitus, penyakit kardiovaskuler, atau multipel mieloma.^{3,6}

Ultrasonografi (USG)

USG merupakan teknik pencitraan yang akurat untuk diagnosis kolik renal.⁴ Diagnosis kolik renal ditandai dengan penemuan batu dan adanya tanda uropati obstruktif berupa hidronefrosis, uterektasis, dan cairan perinefrik.² Batu diidentifikasi sebagai fokus hiperekojenik dengan adanya *posterior shadow*. Penemuan adanya dilatasi traktus

urinarius perlu dievaluasi lebih lanjut karena dilatasi tidak selalu akibat obstruksi dan besarnya dilatasi tidak menunjukkan keparahan obstruksi.⁵ Sensitivitas USG dalam mendiagnosis batu saluran kemih berkisar 24-57% tergantung ukuran dan lokasi batu, sedangkan nilai spesifisitasnya mencapai 100%. Fokus hiperekoik juga dapat akibat kalsifikasi vaskuler atau parenkim dan bekuan pada arteri.^{4,5} Pemeriksaan USG harus mampu meliputi *ureterovesical joint* (UVJ) dan ureter. Penemuan tidak langsung seperti edema UVJ dapat menjadi tanda adanya evakuasi batu yang dapat mengkonfirmasi diagnosis kolik renal.^{5,7}

Keurangan USG terletak pada keterbatasan untuk mendeteksi batu ukuran kurang dari 5 mm dan tidak mampu mendeteksi batu pada ureter media yang biasanya tertutup saluran intestinal dan gas, terutama pada pasien obesitas.⁴ Keterbatasan USG lain berupa sulitnya identifikasi dilatasi traktus urinarius pada fase awal, traktus urinarius dapat tidak teridentifikasi pada kondisi dehidrasi serta tergantung kemampuan operator.^{4,5} Oleh karena itu, pasien yang akan menjalani USG harus terhidrasi dengan baik untuk memastikan distensi vesika urinaria sehingga terminal ureter dapat terlihat.^{4,5,7}

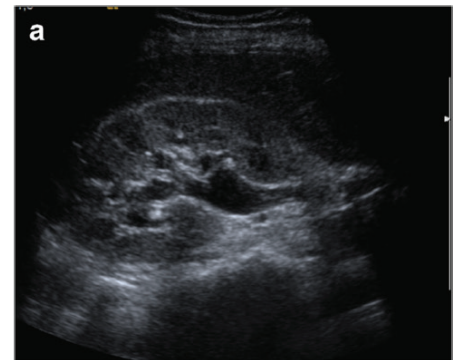
Gambaran ultrasonografi lain yang dapat membantu diagnosis adalah sebagai berikut:⁴

- Tidak ada, asimetri, atau penurunan *ureteric jet* dari muara ureter pada pemeriksaan USG *colour doppler*. Namun, adanya *ureteric jet* positif tidak menyingkirkan diagnosis batu ureter yang hanya menimbulkan obstruksi parsial.
- Ditemukan *twinkle artifact*. *Twinkle artifact* merupakan suatu gambaran sinyal *multicolour* di belakang batu pada teknik pemeriksaan USG *doppler*.²
- Peningkatan *resistive index* sebagai bukti obstruksi akut. *Resistive index* merupakan perbandingan diameter ureter pada kondisi obstruksi dan non-obstruksi yang ditandai dengan perbedaan sebesar 10% atau RI >0,70.

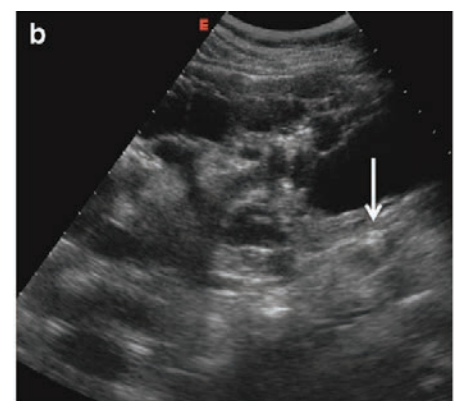
Meskipun sensitivitas USG rendah dibandingkan *CT scan*, penggunaan USG pada pasien diduga kolik renal memberikan beberapa keuntungan seperti ketersediaan alat lebih luas dan biaya lebih murah; penggunaan USG dapat menghindari paparan radiasi pada 70% kasus.⁴ USG juga

menjadi pilihan utama pada pasien pediatri (< 14 tahun) dan ibu hamil.^{5,8} Penggunaan USG juga tidak berkaitan dengan komplikasi, efek samping, atau lama perawatan di rumah sakit jika dibandingkan dengan penggunaan *CT Scan*.⁴ USG masih dapat mengidentifikasi diagnosis lain pada gejala menyerupai kolik renal, meskipun kurang sensitif dibandingkan *CT Scan*.⁴ Kombinasi dua modalitas (foto polos dan USG) akan meningkatkan sensitivitas sehingga dianggap cukup akurat untuk deteksi batu saluran kemih dan dapat menjadi pilihan sebelum *CT Scan*.²

European Association of Urologist (EAU) menganjurkan USG sebagai prosedur awal pada kasus batu ginjal, CT diperlukan pada pasien yang tidak membaik dengan terapi konservatif atau terdapat kecurigaan diagnosis non-urologi.⁴



Gambar 1. Hidronefrosis ginjal kanan dengan dilatasi ureter⁴



Gambar 2. Dilatasi ureter minimal akibat batu ureter 1/3 proksimal⁴

Computed Tomography (CT-Scan)

CT Scan merupakan modalitas pencitraan utama pada kasus kolik renal karena tingginya sensitivitas dan spesifisitas dalam deteksi batu renal ataupun ureter serta mampu

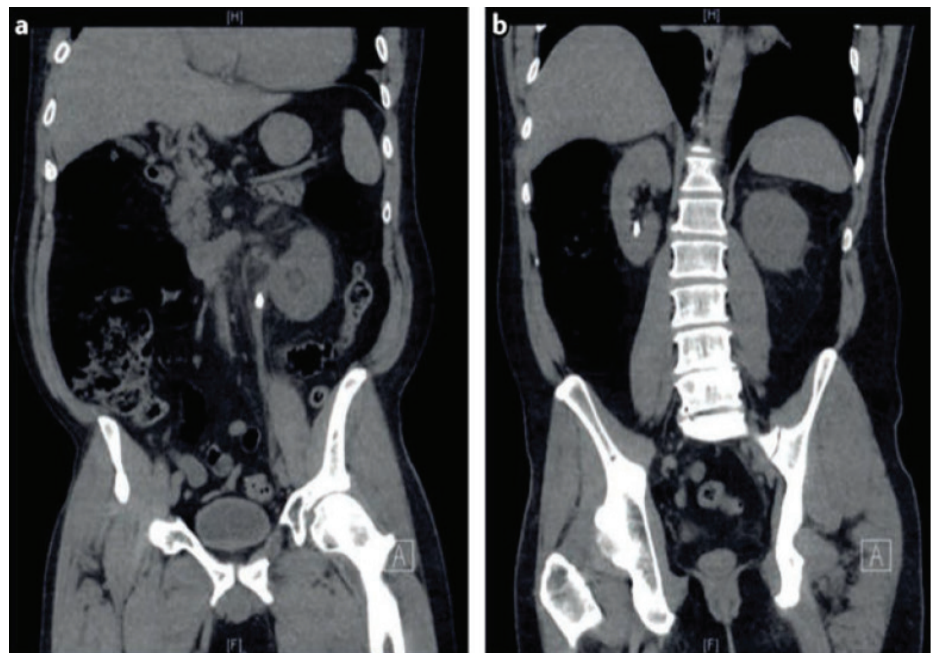


mengidentifikasi struktur anatomi dengan lebih mendetail.^{3,4} CT dapat mengidentifikasi keberadaan dan ukuran batu dengan akurasi tertinggi mencapai >95% untuk batu dengan ukuran ≥ 3 mm.² Tingkat sensitivitas akan menurun seiring berkurangnya ukuran batu. Akurasi *CT scan* juga lebih baik dibandingkan USG terutama pada pasien obesitas.^{4,5} *CT scan* juga mampu mengidentifikasi komposisi batu dengan *Hounsfield Unit (HU)* dari kemampuan batu menyerap radiasi. Batu dengan komposisi asam urat mencapai 200-400 HU, sedangkan batu kalsium oksalat mencapai 600-1.200 HU.⁵ Jika digunakan pada kasus gawat darurat, *CT scan* juga dapat mengenali kondisi mengancam nyawa lain seperti trauma renal atau ureter, diseksi aorta, malformasi arteri vena, massa retroperitoneal, dan lain-lain.^{5,10} *American College of Radiology (ACR)* dan *American Urological Association (AUA)* merekomendasikan evaluasi dengan *CT scan* sebagai lini pertama pada pasien diduga batu ginjal.⁵

Namun, diagnosis akurat modalitas *CT scan* seiring dengan tingginya biaya dan risiko paparan radiasi.⁴ Radiasi *CT scan* disiasi dengan penggunaan *CT scan* dosis rendah sekitar 3 - 4 mSv. Pada penggunaan standar, dosis radiasi *CT scan* non-kontras mencapai 10-12 mSv.² Penurunan dosis berkaitan dengan penurunan resolusi pencitraan, sehingga menurunkan kemampuan diagnosis penyakit lain yang bukan disebabkan oleh batu ginjal.^{2,5}

Magnetic Resonance Imaging (MRI)

MRI memiliki potensi sebagai pencitraan batu ginjal terutama batu dengan ukuran sedang – besar.¹¹ Penggunaan MRI sebagai evaluasi kolik renal memiliki sensitivitas bervariasi dan akan meningkat dengan adanya hidronefrosis.⁵ MRI memiliki keuntungan dapat memberikan gambaran 3D tanpa bahaya radiasi. MRI juga menjadi pilihan pada ibu hamil yang dicurigai



Gambar 3. Nefrolitiasis bilateral pada CT non-kontras (potongan koronal)⁵

memiliki batu saluran kemih namun tidak ditemukan pada USG.⁵ Secara umum, MRI sangat akurat mendeteksi hidronefrosis dan edema perinefrik, namun kurang akurat dalam mendeteksi batu dibandingkan *CT scan*.² Hambatan penggunaan MRI dalam praktik sehari-hari terletak pada biaya yang dapat mencapai tiga kali lipat penggunaan *CT scan*.^{4,5}

SIMPULAN

Modalitas pencitraan pada kasus kolik renal memiliki beberapa pilihan seperti foto polos, IVP, USG, *CT scan*, ataupun MRI. Rendahnya sensitivitas dan spesifisitas foto polos menimbulkan pendapat bahwa foto polos jauh lebih efektif pada pasien yang sudah diketahui memiliki penyakit batu ginjal sebelumnya (*monitoring*). Prosedur IVP tidak dapat dilakukan pada kondisi gawat darurat karena memerlukan beberapa persiapan dan pemeriksaan. MRI memiliki keakuratan lebih rendah dibandingkan *CT scan*, dengan biaya

lebih mahal.

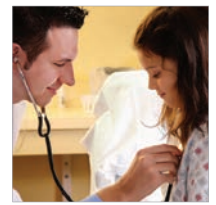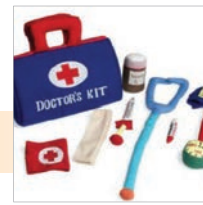CT scan merupakan pencitraan batu ginjal dengan keakuratan terbaik, namun diikuti bahaya radiasi dan biaya yang besar. *CT scan* dapat dipertimbangkan pada pasien dengan kecurigaan batu ginjal namun tidak terdiagnosis melalui USG, gejala tidak membaik setelah terapi awal atau terdapat kecurigaan diagnosis lain.

USG memiliki sensitivitas dan spesifisitas cukup tinggi dan memiliki beberapa kelebihan seperti faktor ketersediaan, biaya lebih murah, dan bebas paparan radiasi. USG dianggap sebagai modalitas pencitraan awal yang tepat untuk diagnosis kolik renal terutama dalam kondisi gawat darurat.^{4,5}

Klinisi memiliki pertimbangan tersendiri dalam menentukan modalitas pencitraan berdasarkan kondisi klinis pasien.

DAFTAR PUSTAKA:

1. Badan Penelitian dan Pengembangan Kesehatan Kemenkes RI. Riset kesehatan dasar 2013. Prevalensi batu ginjal di Indonesia [Internet]. 2013;94. Available from: <http://www.depkes.go.id/resources/download/general/Hasil%20Risikesdas%202013.pdf>
2. American College of Radiology (ACR) Appropriateness Criteria. Acute flank pain - Suspicion of stone disease (urolithiasis) [Internet]. 2015 [cited 20 November 2018]. Available from: <https://acsearch.acr.org/docs/69362/Narrative/>
3. Badalato G, Leslie S, Teichman J, American Urological Association. Medical student curriculum: Kidney stones [Internet]. 2016 [cited 9 October 2018]. Available from: <https://www.auanet.org/education/auauniversity/for-medical-students/medical-student-curriculum/kidney-stones>
4. Nicolau C, Claudon M, Derchi L, Adam E. Imaging patients with renal colic - consider ultrasound first. *Insights Imaging*. 2015;6:441-7.
5. Brisbane W, Bailey M, Sorensen M. An overview of kidney stone imaging techniques. *Nat Rev Urol*. 2016;13(11):654-62.
6. Rasad S. Radiologi diagnostik. 2nd ed. Jakarta: Badan Penerbit FKUI; 2016.



7. Moesbergen T, de Ryke R, Dunbar S. Distal ureteral calculi: US follow up. *Radiology*. 2011;260(2):579.
8. Roberson N, Dillman J, O'Hara S, DeFoor W. Comparison of ultrasound versus computed tomography for detection of kidney stones in the pediatric population: A clinical effectiveness study. *Pediatr Radiol*. 2018;48(7):962-72.
9. Ganesan V, De S, Greene D, Torricelli F. Accuracy of ultrasound for renal stone detection and size determination: Is it good enough for management decision? *British J Urol*. 2016;119(3):464-9.
10. Hildas G, Eliahou R, Duvdevani M, Coulon P. Determination of renal stone. Composition with dual energy CT. *Radiology*. 2010;257(2):399-400.
11. Ibrahim E, Cernigliaro J, Bridges M, Pooley R, Haley W. The capabilities and limitations of clinical MRI imaging for detecting kidney stones: A retrospective study. *Int J Biomed Imaging*. 2016;2016:4935656.
12. Agency for Healthcare Research and Quality. Imaging tests to check for kidney stones in the emergency department [Internet]. 2016 [cited 20 November 2018]. Available from: https://www.ncbi.nlm.nih.gov/books/NBK379839/pdf/Bookshelf_NBK379839.pdf