



# Terapi Topikal Kombinasi Krim Asam Traneksamat 3%, Nikotinamid 3%, dan *Microneedling* pada Pasien Melasma (*Pilot Study*)

**Rakhma Tri Irfanti, Willa Damayanti, Putty Fatiharani Dewi, Putri Oktriana, Nurrachmat Muliando, Prasetyadi Mawardi**

Departemen Ilmu Kesehatan Kulit dan Kelamin, RSUD Dr. Moewardi/Fakultas Kedokteran Universitas Sebelas Maret, Surakarta, Indonesia

## ABSTRAK

**Latar belakang:** Melasma adalah hiperpigmentasi wajah pada wanita di area yang sering terpapar sinar matahari, bersifat kronik kambuhan. Saat ini formula Kligman masih menjadi pilihan terapi efektif tetapi mempunyai efek samping terutama pada pemakaian jangka lama. Kombinasi terapi asam traneksamat, nikotinamid, dan *microneedling* merupakan terapi alternatif yang aman dan efektif untuk jangka lama. **Tujuan:** Untuk mengetahui keberhasilan terapi kombinasi topikal krim asam traneksamat 3%, nikotinamid 3%, dan *microneedling* dalam menurunkan skor MASI dan indeks melanin pasien melasma. **Kasus:** Dua pasien perempuan umur 45 dan 44 tahun dengan keluhan utama bercak hitam di wajah. Pasien 1 dengan melasma tipe campuran dan pasien 2 dengan melasma tipe epidermal. Pasien diterapi topikal menggunakan krim kombinasi asam traneksamat 3% dan nikotinamid 3% dengan *microneedling*. *Microneedling* dilakukan pada minggu ke-0, ke-4, dan ke-8. Evaluasi terapi saat minggu ke-0, 4, 8, dan 12, dengan skor MASI dan indeks melanin menggunakan Mexameter®. **Hasil:** Terdapat penurunan nilai skor MASI dan indeks melanin. **Simpulan:** Terapi kombinasi krim asam traneksamat 3%, nikotinamid 3%, dan *microneedling* dapat menurunkan skor MASI dan indeks melanin.

**Kata kunci:** Asam traneksamat, *microneedling*, melasma, nikotinamid

## ABSTRACT

**Background:** Melasma is chronic and recurrent facial hyperpigmentation common in women and in areas frequently exposed to sunlight. Kligman formula therapy is still the effective treatment but has several side effects especially in long-term use. Combination of tranexamic acid, nicotinamide, and microneedling is a safe and effective alternative for the long term therapy. **Objective:** To measure the effectiveness of topical combination therapy of 3% tranexamic acid cream, nicotinamide 3%, and microneedling in reducing MASI score and melanin index in melasma patients. **Cases:** Two females aged 45 and 44 years with facial black spots. First patient diagnosed as mixed type melasma and 2<sup>nd</sup> patient with epidermal type melasma. Patients were treated with topical combination of 3% tranexamic acid and 3% nicotinamide cream with microneedling. Microneedling were done in the 0<sup>th</sup>, 4<sup>th</sup>, and 8<sup>th</sup> weeks. Evaluation and measurement was done at weeks 0, 4, 8, and 12, with MASI scores and melanin index using Mexameter®. **Results:** There was a decrease in MASI score and melanin index. **Conclusion:** Combination therapy of tranexamic acid cream 3%, nicotinamide 3%, and microneedling could reduce MASI score and melanin index. **Rakhma Tri Irfanti, Willa Damayanti, Putty Fatiharani Dewi, Putri Oktriana, Nurrachmat Muliando, Prasetyadi Mawardi. Topical Tranexamic Acid 3% + Nicotinamide 3% Cream and Microneedling Combination for Melasma (*Pilot Study*)**

**Keywords:** Melasma, microneedling, nicotinamide, tranexamic acid

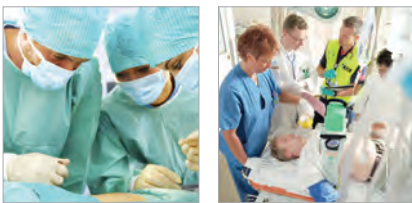## PENDAHULUAN

Melasma adalah hipermelanosis kulit yang ditandai dengan makula coklat ireguler, ukuran bervariasi, terdistribusi simetris, pada daerah yang sering terpapar sinar matahari.<sup>1</sup> Melasma merupakan kelainan hiperpigmentasi yang sering dijumpai, bersifat *acquired*, kronik, dan kambuhan.<sup>2</sup>

Melasma biasanya terjadi pada wanita usia reproduktif 20-45 tahun, jarang terjadi yaitu kurang dari 10% pada laki-laki,<sup>3</sup> sering terjadi di negara tropis; biasanya simetris.<sup>1,4</sup> Penyebab melasma adalah multifaktorial seperti genetika, sinar matahari, usia, jenis kelamin, hormon, kehamilan, disfungsi tiroid, kosmetik, dan obat-obatan yang meningkatkan melanogenesis pada melanosit.<sup>5,6</sup> Salah satu

faktor penting adalah sinar ultraviolet (UV). Diagnosis berdasarkan gambaran klinis dan pemeriksaan penunjang.<sup>1,3</sup>

Terapi melasma adalah melindungi dari faktor penyebab, penggunaan tabir surya, penggunaan agen depigmentasi, dan terapi laser yang memiliki efektivitas dan efek samping berbeda-beda.<sup>7</sup> Penelitian



Chan, *et al*, (2008) menunjukkan perbaikan derajat melasma berdasarkan *investigator's assessment of Global Severity Score* dan penurunan skor MASI (*Melasma Area Severity Index*) menggunakan formula Kligman, namun penelitian ini juga melaporkan efek samping.<sup>8</sup> Berbagai modalitas terapi seperti agen depigmentasi topikal, *peeling* kimiawi, dermabrasi, dan terapi laser telah digunakan dengan hasil kurang memuaskan.<sup>1,9</sup>

Pilihan terapi untuk melasma terus dikembangkan, salah satunya adalah asam traneksamat.<sup>1,9</sup> Pilihan terapi lain adalah nikotinamid yang memberikan efek menurunkan pigmentasi melalui reduksi transfer melanosom, fotoproteksi, anti-inflamasi dan efek *anti-aging* dengan mengurangi *solar elastosis*.<sup>10</sup> *Microneedling* adalah salah satu terapi adjuvan pada melasma; Budamakuntla, *et al*, (2019) menunjukkan bahwa terapi asam traneksamat dengan *microneedling* aman, efektif, dan menjanjikan.<sup>9</sup> Sampai saat ini belum ada penelitian penggunaan nikotinamid topikal dan asam traneksamat dikombinasi dengan *microneedling* untuk pasien melasma.

### TUJUAN

Untuk mengetahui keberhasilan terapi kombinasi topikal krim asam traneksamat 3%, nikotinamid 3% dan *microneedling* dalam menurunkan skor MASI dan indeks melanin pasien melasma.

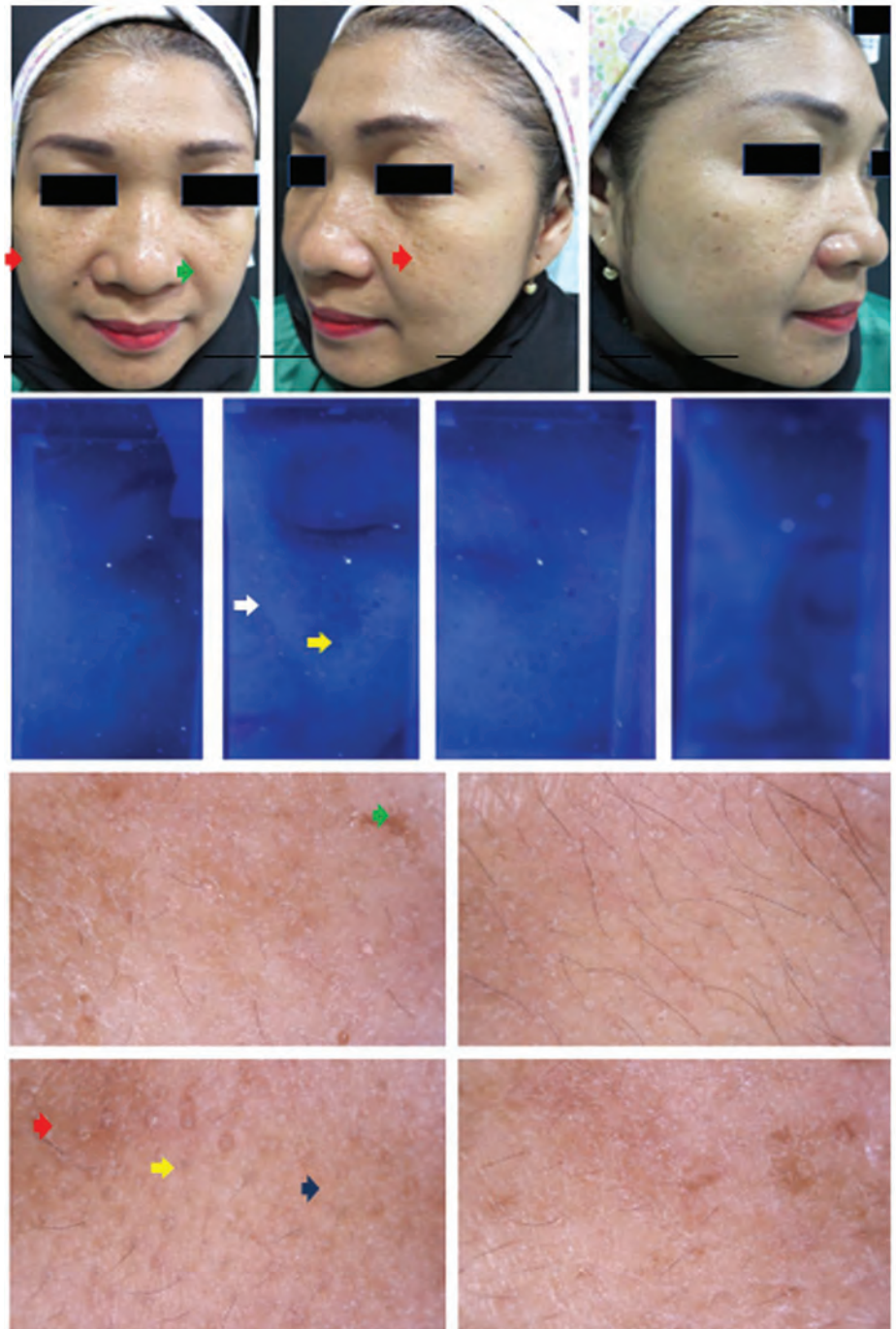
### KASUS

Pasien pertama perempuan umur 45 tahun, pekerjaan *cleaning service*, datang ke Poliklinik Kosmetik RSUD Dr. Moewardi dengan keluhan utama bercak hitam di wajah yang melebar sejak 5 tahun. Bercak kehitaman tidak terasa gatal ataupun nyeri. Pasien belum pernah berobat. Pada pemeriksaan regio fasialis tampak makula dan *patch* hiperpigmentasi berwarna gelap sebagian terang, multipel. Pemeriksaan MASI minggu ke-0 pasien ini pada dahi: 1,5; pipi kanan: 5,4; pipi kiri: 5,4, dan dagu: 1,2 dengan total MASI: 13,5. Pemeriksaan indeks melanin minggu ke-0 didapatkan hasil pada dahi: 352; pipi kanan: 341; pipi kiri: 314, dan dagu: 389. Pemeriksaan dengan lampu Wood tampak warna kontras dengan kulit normal, sedangkan pada daerah lain tidak. Pemeriksaan dermoskop tampak berwarna kecoklatan dan abu-abu kebiruan dengan jaringan berpigmen beraturan dan tidak

beraturan (**Gambar 1**). Berdasarkan anamnesis dan pemeriksaan penunjang, diagnosis adalah melasma tipe campuran.

Pasien kedua perempuan 44 tahun, pekerjaan *cleaning service*, datang ke Poliklinik Kosmetik RSUD Dr. Moewardi dengan keluhan utama

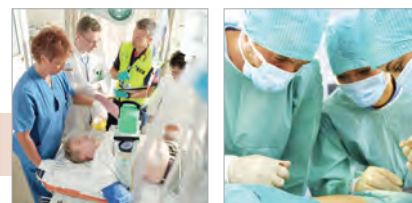bercak hitam di wajahnya yang melebar sejak 5 tahun. Bercak kehitaman tidak terasa gatal ataupun nyeri. Pasien sebelumnya mengobati bercak tersebut dengan krim dari salon yang dipakai malam hari tetapi pasien tidak tahu isi krim tersebut. Pada pemeriksaan fisik didapatkan pada regio fasialis tampak makula



**Gambar 1.A-C** Regio fasialis tampak makula dan *patch* hiperpigmentasi berwarna gelap (panah merah) sebagian terang (panah hijau), multipel. **D-G** Pemeriksaan dengan lampu Wood tampak warna kontras (panah kuning) dengan kulit sebagian tidak kontras (panah putih). **H-K** Pemeriksaan dermoskop tampak *patch* kecoklatan (panah hijau) dan abu-abu kebiruan (panah kuning) dengan jaringan berpigmen yang beraturan (panah merah) dan tidak beraturan (panah biru).



## LAPORAN KASUS



dan *patch* hiperpigmentasi berwarna gelap, multipel. Pemeriksaan MASI minggu ke-0 pada dahi: 7,2; pipi kanan: 8,4; pipi kiri: 7,2, dan dagu: 1,8 dengan total MASI 26,6. Pemeriksaan indeks melanin minggu ke-0 pada dahi: 331; pipi kanan: 373; pipi kiri: 357, dan dagu : 328. Pemeriksaan dengan lampu Wood tampak warna yang kontras dengan kulit normal.

Pemeriksaan dermoskopi tampak berwarna kecoklatan dengan jaringan berpigmen beraturan (**Gambar 2**). Diagnosis adalah melasma tipe epidermal.

Kedua pasien menandatangani *informed consent* sebelum tindakan dan pengambilan foto. Pemeriksaan lampu Wood dan

dermoskopi dilakukan sebelum dan sesudah tindakan. Hasil terapi dinilai dengan skor *modified* MASI (mMASI) dan indeks melanin diukur dengan Mexameter®MX18. Pengukuran dilakukan pada 4 area wajah yaitu dahi, pipi kanan, pipi kiri, dan dagu. Lokasi pengambilan data ditandai pada lembaran gambar wajah sebagai acuan untuk pemeriksaan berikutnya di titik yang sama. Hasil pengukuran adalah rata-rata total nilai pada 4 area tersebut. Lesi dikatakan membaik jika terdapat penurunan nilai indeks melanin dibandingkan awal penelitian: sangat baik apabila penurunan  $\geq 51$ ; baik bila penurunan antara 26-50; sedang bila penurunan nilai indeks melanin antara 11-25; ringan bila penurunan nilai indeks melanin  $< 10$ .<sup>11</sup>

Pada pasien diberi kombinasi krim asam traneksamat 3% dan nikotinamid 3% dengan *microneedling* dan SPF 30. Kombinasi krim asam traneksamat 3% dan nikotinamid 3% dioleskan pagi dan sore secara merata pada seluruh wajah dan *microneedling* dilakukan di minggu ke-0, ke-4, dan ke-8 setelah pengukuran, dengan Dr.pen® Ultima A-1 jarum 36 dan panjang 1,5 mm.

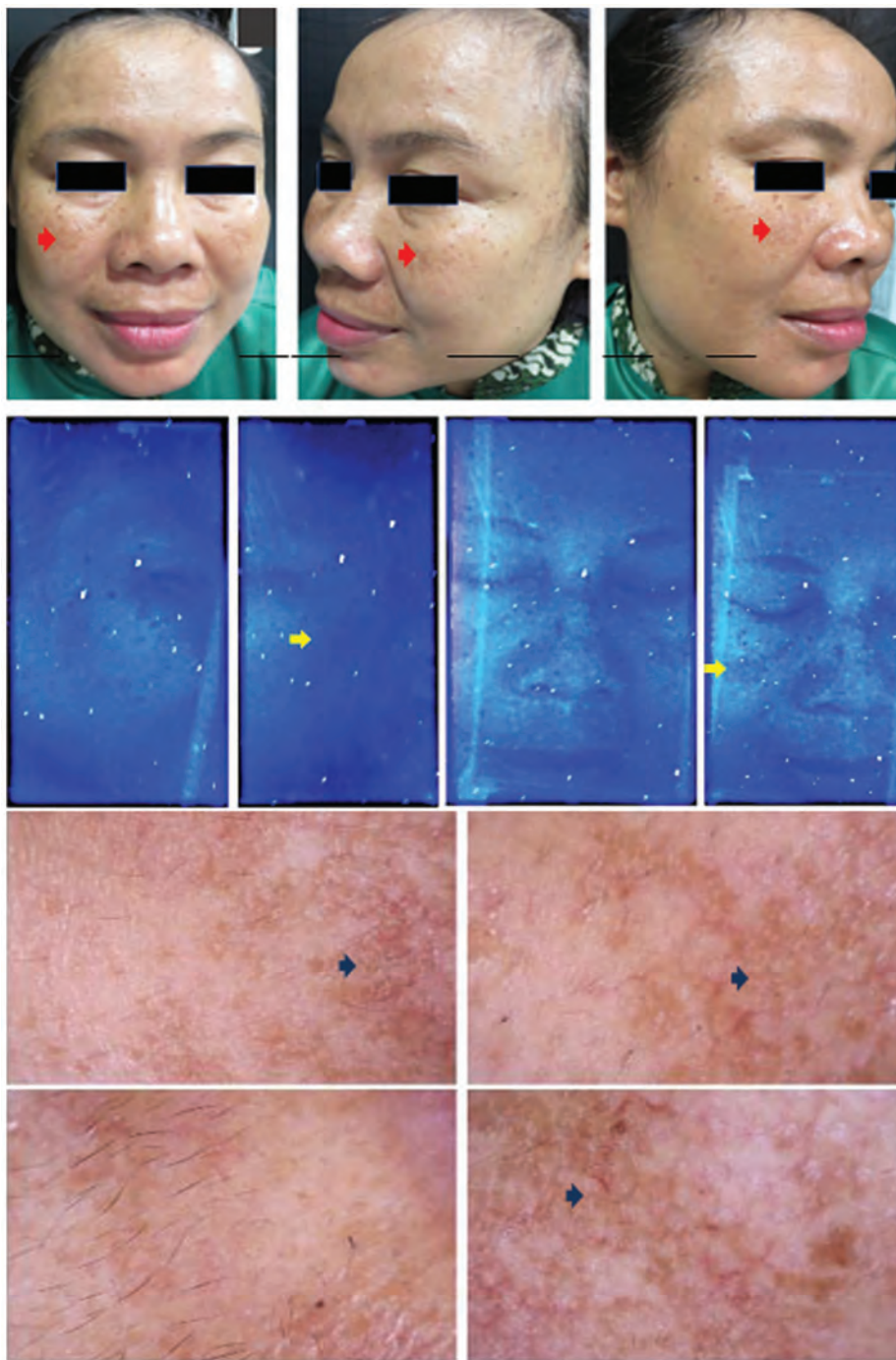
Prosedur *microneedling*:

1. Krim anestesi topikal dioleskan ke kulit wajah
2. Tutup dengan *cling wrap*
3. Anestesi topikal Lidokain 5% diberikan selama 30 menit
4. Bersihkan krim anestesi topikal dengan kasa alkohol 70%
5. *Microneedling* digerakkan secara sirkular ke seluruh wajah dengan *end point* tercapainya *pinpoint bleeding*.

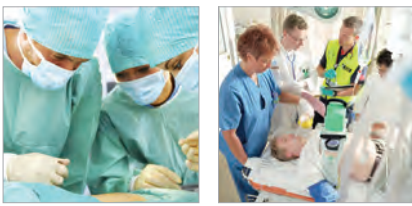Kedua pasien mendapat tindakan dan perlakuan yang sama, pasien juga diminta tidak mengoleskan krim malam setelah tindakan. Krim dilanjutkan kembali 1 hari setelah tindakan. Penilaian skor MASI dan indeks melanin dilakukan pada minggu ke-0, ke-4, ke-8, dan ke-12. Pada minggu ke-0, ke-4, dan ke-8, penilaian dilakukan sebelum *microneedling*.

### HASIL

Skor MASI pasien 1 dan 2 dari minggu ke-0 sampai minggu ke-12 mengalami perbaikan (**Grafik 1**). Hasilnya, dari minggu ke-0 sampai minggu ke-12 pada pasien 1 mengalami perbaikan kriteria baik dan pasien 2 mengalami



**Gambar 2.** A-C Regio fasialis tampak makula dan *patch* hiperpigmentasi berwarna gelap, multipel (panah merah). D-G Pemeriksaan dengan lampu Wood tampak warna yang kontras dengan kulit normal (panah kuning). H-K Pemeriksaan dermoskopi tampak *patch* kecoklatan dengan jaringan berpigmen yang beraturan (panah biru).



perbaikan kriteria sangat baik (**Grafik 2**).

## PEMBAHASAN

Penelitian ini menggunakan krim topikal kombinasi asam traneksamat 3% dan nikotinamid 3% dikombinasi dengan *microneedling*. Asam traneksamat merupakan terapi baru melasma, bekerja menghambat melanogenesis melalui inhibisi jalur plasminogen/plasmin.<sup>5</sup> Asam traneksamat telah diteliti terutama di negara-negara Asia, antara lain di Korea; injeksi intradermal mingguan asam traneksamat pada 85 wanita Korea secara signifikan mengurangi rata-rata skor MASI dari 13,22 menjadi 7,57 pada minggu ke-12.<sup>1,12</sup> Penggunaan asam traneksamat pada 23 subjek melasma

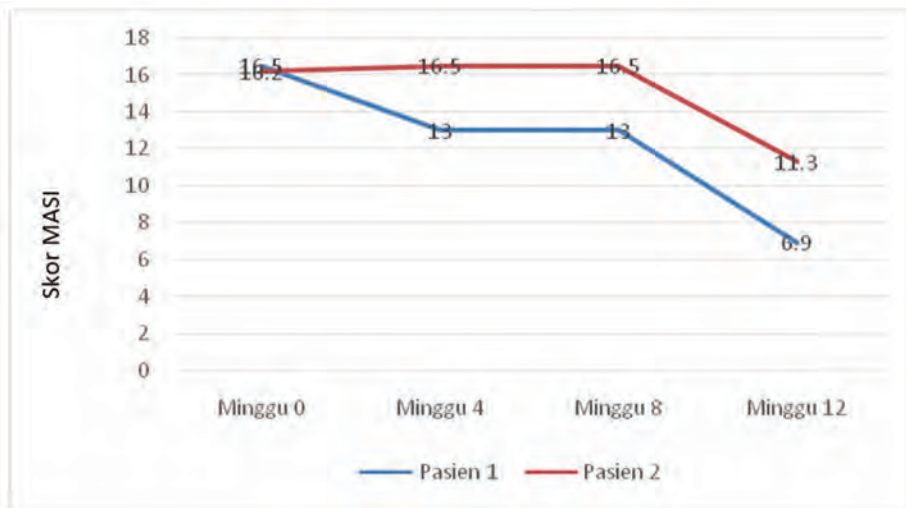
selama 12 minggu menurunkan signifikan indeks melanin dan skor MASI.<sup>13</sup> Krim asam traneksamat 3% topikal diaplikasikan dua kali sehari selama 12 minggu efektif menurunkan lesi melasma secara signifikan.<sup>14</sup>

Pada melasma, nikotinamid berperan melalui penurunan regulasi transfer melanosom dari melanosit ke keratinosit.<sup>15</sup> Nikotinamid juga dapat menurunkan jumlah melanosom yang ditransfer dari melanosit ke keratinosit hingga 35 hingga 68%.<sup>16</sup> Nikotinamid dapat menginduksi penurunan pigmentasi, inflamasi (infiltrasi sel *mast*), dan *solar elastosis*; aman dengan efek samping minimal jika dibandingkan hidrokuinon.<sup>10</sup> Nikotinamid mempunyai efek samping seperti sensasi

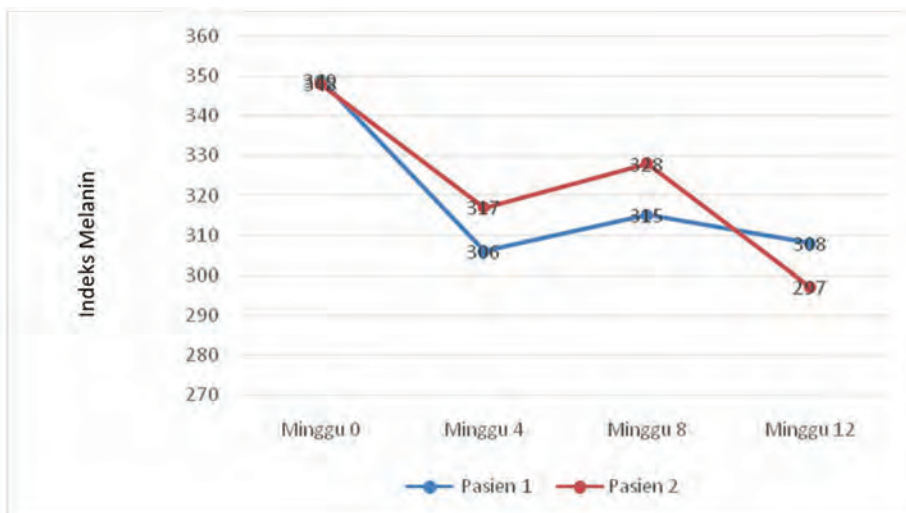
terbakar dan iritasi kulit setelah aplikasi 3 hari pertama mungkin karena vehikulum.<sup>10</sup> Studi ganda buta acak oleh Lee, dkk. menilai efektivitas kombinasi nikotinamid 2% dan asam traneksamat 2% sebagai formulasi pelembap topikal untuk hiperpigmentasi wajah pada 42 wanita Korea; hasilnya penurunan indeks melanin signifikan dan memiliki efek pencerah kulit.<sup>17</sup> Studi buta ganda, acak, Navarette, dkk. membandingkan efektivitas nikotinamid 4% dengan hidrokuinon 4% dalam pengobatan melasma menghasilkan perbaikan signifikan pada kedua terapi ini.<sup>10</sup>

*Microneedling* adalah salah satu terapi adjuvan melasma.<sup>18,19</sup> *Microneedling* dapat sebagai penghantar obat topikal secara intradermal, mengingat stratum korneum merupakan sawar utama penetrasi obat.<sup>9,20</sup> Budamakuntla, *et al*, mendapatkan perbaikan lebih bermakna pada asam traneksamat dengan *microneedling* dibandingkan asam traneksamat mikroinjeksi.<sup>9</sup> Cara kerja *microneedling* melalui mekanisme sejumlah luka mikro yang secara langsung menstimulasi pelepasan berbagai *growth factor*, yaitu *platelet-derived growth factor* (PDGF), *fibroblast growth factor* (FGF), *transforming growth factor-α* (TGF-α), dan *transforming growth factor-β* (TGF-β).<sup>21</sup> Secara parakrin, TGF-β merupakan *inhibitor* kuat sekresi *hepatocyte growth factor* (HGF) dari fibroblas yang berperan pada melasma.<sup>22</sup> Mekanisme *microneedling* sebagai terapi melasma yaitu dengan mengaktifasi melanosit, keratinosit, dan *epidermal growth factors*, sehingga mengoptimalkan fungsi epidermal dan melanogenesis, menormalisasi sinyal antara keratinosit dan melanosit yang mengatur transfer melanosom, menormalisasi diferensiasi melanosit melalui aktivasi mitogen protein kinase, sehingga lengan dendrit lebih fleksibel.<sup>23</sup>

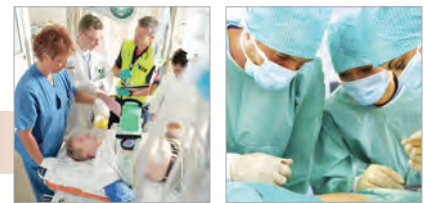Laporan kasus ini menggunakan kombinasi krim asam traneksamat 3% dan nikotinamid 3% dengan *microneedling* dan tabir surya SPF 30, *microneedling* pada minggu ke-0, ke-4, dan minggu ke-8. Pasien 1 mengalami perbaikan ditandai dengan penurunan nilai indeks melanin (kriteria baik), sesuai penelitian Lima, dkk. pada 22 kasus melasma rekalsitrasi bahwa *microneedling* tanpa obat topikal diikuti pemakaian krim tabir surya SPF 60 dan krim kombinasi (hidrokuinon 4%, tretinoin 0,05%, dan *flucinolone asetonide* 1%) memberikan hasil memuaskan dibanding hanya



**Grafik 1.** Grafik rata-rata skor MASI minggu ke-0, ke-4, ke-8 dan ke-12. Pasien 1 (warna biru), pasien 2 (warna merah), skor menurun dan mengalami perbaikan



**Grafik 2.** Grafik indeks melanin minggu ke-0, ke-4, ke-8 dan ke-12. Pasien 1 (warna biru), pasien 2 (warna merah). Pasien 1 mengalami perbaikan dengan kriteria baik dan pasien 2 mengalami perbaikan dengan kriteria sangat baik.



penggunaan obat topikal saja.<sup>24</sup> Budamakuntla, dkk. membandingkan asam traneksamat *microneedling* dan asam traneksamat mikroinjeksi juga mendapatkan perbaikan lebih bermakna pada asam traneksamat dengan *microneedling*.<sup>9</sup> Asam traneksamat terbukti dapat menghambat aktivitas plasmin yang diinduksi UV dalam keratinosit dengan mencegah ikatan plasminogen ke keratinosit sehingga menurunkan prostaglandin, dapat mengurangi melanogenesis pada melanosit dan menekan jalur melanosit dalam aktivasi keratinosit.<sup>25-27</sup> *Microneedling*

dapat menstimulasi pelepasan berbagai *growth factor*, yaitu *platelet-derived growth factor*, *fibroblast growth factor (FGF)*, *TGF- $\alpha$*  dan *TGF- $\beta$*  yang dapat menghambat sekresi HGF dari fibroblas yang berperan pada melasma sehingga indeks melanin dapat turun. Pasien 2 mengalami penurunan nilai indeks melanin (kriteria sangat baik). Pada melasma tipe epidermal pemberian asam traneksamat topikal memberikan respons lebih baik, cepat, dan efek samping minimal dibandingkan melasma tipe dermal ataupun campuran.<sup>27</sup>

Kombinasi topikal krim asam traneksamat 3% dan nikotinamid 3% dengan *microneedling* memberikan hasil baik pada pasien melasma. Kombinasi tersebut aman, sederhana, dan efek samping minimal.

## SIMPULAN

Terapi kombinasi krim asam traneksamat 3%, nikotinamid 3%, dan *microneedling* dapat menurunkan skor MASI dan indeks melanin. Kombinasi terapi ini dapat digunakan sebagai terapi *adjuvan* melasma.

## DAFTAR PUSTAKA

- Anwar AI, Zainudin F, Miranti A. Melasma. 1st Ed. Makasar: Percetakan 21; 2016.
- Bagherani N, Gianfaldoni S, Smoller B. An overview on melasma. *J Pigment Disord*. 2015;2(10):1-18.
- Handel AC, Miot LDB, Miot HA. Melasma: A clinical and epidemiological review. *An Bras Dermatol*. 2014;89(5):771-82.
- Wasiatmaja S. Pigmentasi kulit. In: Wasiatmaja S, editor. *Dermatologi kosmetik: Penuntun ilmu kosmetik medik*. 2nd Ed. Jakarta: Penerbit Universitas Indonesia; 2012 .p. 231.
- Oluwatobi, Elbuluk N, Ogbecchie-godec. Melasma : An up-to-date comprehensive review. *Dermatol Ther*. 2017;7(3):305-18.
- Shankar K, Godse K, Aurangabadkar S, Lahiri K, Mysore V. Evidence-based treatment for melasma: Expert opinion and a review. *Dermatol Ther*. 2014;4:165-86.
- Ebrahimi B, Naeini F. Topical tranexamic acid as a promising treatment for melasma. *J Res Med Sci*. 2014;(8):753-7.
- Chan R, Park KC, Lee MH, Lee ES, Chang SE, Leow YH, et al. A randomized controlled trial of the efficacy and safety of a fixed triple combination (fluocinolone acetonide 0,01%, hydroquinone 4%, tretinoin 0,05%) compared with hydroquinone 4% cream in Asian patients with melasma. *Br J Dermatol*. 2008;159:697-703.
- Budamakuntla L, Loganathan E, Suresh DH, Shanmugam S, Suryanarayan S, Dongare A, et al. A randomised, open-label, comparative study of tranexamic acid microinjections and tranexamic acid with microneedling in patients with melasma. *J Cutan Aesthet Surg*. 2019;6(3):139-43.
- Navarrete-sol J, Castaneda-c JP, Alvarez BT, Oros-ovolle C, Fuentes-Ahumada C, Gonzalez FJ, et al. A double-blind, randomized clinical trial of niacinamide 4% versus hydroquinone 4% in the treatment of melasma. *Dermatology Res Pract*. 2011;2011:379173.
- Rosmala DS. Perbandingan efektivitas kombinasi asam traneksamat 3% dan nikotinamid 3% dalam menurunkan indeks melanin pada pasien melasma [Thesis]. Surakarta: Universitas Sebelas Maret; 2019 .p. 1-109.
- Wu S, Shi H, Wu H, Yan S, Guo J, Sun Y, et al. Treatment of melasma with oral administration of tranexamic acid. *Aesth Plast Surg*. 2012;36:964-70.
- Kim SJ, Park J, Shibata T, Fujiwara R, Kang HY. Efficacy and possible mechanisms of topical tranexamic acid in melasma. *Clin Exp Dermatol*. 2016;41:480-5.
- Steiner D, Feola C, Bialeski N, Steiner D. Study evaluating the efficacy of topical and injected tranexamic acid in treatment of melasma. 2009;1(4):174-7.
- Ebanks J, Wickett R, Boissy RE. Mechanisms regulating skin pigmentation : The rise and fall of complexion coloration. *Int J Mol Sci*. 2009;10:4066-87.
- Hakozaki T, Minwalla L, Zhuang J, Chhoa M, Matsubara A, Miyamoto K, et al. The effect of niacinamide on reducing cutaneous pigmentation and suppression of melanosome transfer. *Br J Dermatol*. 2002;1:20-31.
- Lee DH, Oh IY, Koo KT, Suk JM, Jung SW, Park JO, et al. Reduction in facial hyperpigmentation after treatment with a combination of topical niacinamide and tranexamic acid: A randomized, double-blind, vehicle-controlled trial. *Ski Res Technol*. 2014;20(2):208-12.
- Lima EVA, Mariana Modesto, Paixão MP, Miot HA. Assessment of the effects of skin microneedling as adjuvant therapy for facial melasma : A pilot study. *BMC Dermatol*. 2017;17(14):1-6.
- Sivamani RK, Liepmann D, Howard I Maibach. Microneedles and transdermal applications. *Expert Opin Drug Deliv*. 2007;4(1):19-25.
- Vasconcelos E, Andrade M, Takano D. Microneedling: Experimental study and classification of the resulting injury. *Surg Cosmet Dermatol*. 2013;5(2):110-4.
- Alster TS, Graham PM. Microneedling: A review and practical guide. *Dermatol Surg*. 2017;0:1-8.
- Wang Y, Viennet C, Sophie Robinb, Berthonc JY, Hed L, Humberta P. Precise role of dermal fibroblasts on melanocyte pigmentation. *J Dermatol Sci*. 2017;88:159-66.
- Christie AR. Microneedling and melasma: Delivering successful patient solutions. *J Aesthetic Nurs*. 2017;6(7):334-40.
- Lima EDA. Microneedling in facial recalcitrant melasma: *An Bras Dermatol*. 2015;90(6):919-21.
- George A, Chitatumukku P, Trivandrum. Tranexamic acid: An emerging depigmenting agent. *Pigment Int*. 2016;3(2):66-71.
- Rajeswary B, Sowmya C, Suryaprakash Reddy C, Priyanka P, Chandana S. An overview on hydrogels. *Int J Pharm Technol*. 2016;8(2):3978-90.
- Rai T. Role of tranexamic acid in management of melasma. *J Cosmetol*. 2017;1(1):1-5.

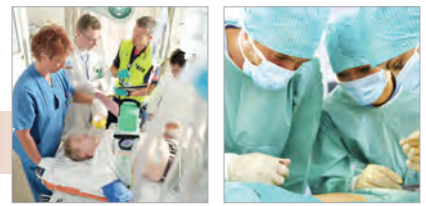



LAMPIRAN

**Ny. I/ 45 tahun**  
**(Topikal krim kombinasi dari asam traneksamat 3% dan nikotinamid 3% dengan microneedling)**





Ny. N/ 44 tahun  
(Topikal krim kombinasi dari asam traneksamat 3% dan nikotinamid 3% dengan  
*microneedling*)

