

Akreditasi PB IDI-2 SKP

Sindrom *De Quervain*: Diagnosis dan Tatalaksana

Adelia Suryani

Fakultas Kedokteran Universitas Udayana, Denpasar, Bali, Indonesia

ABSTRAK

Sindrom *De Quervain* adalah suatu bentuk peradangan selaput tendon di sarung sinovial yang menyelubungi otot *extensor pollicis brevis* dan otot *abductor pollicis longus* disertai nyeri. Diagnosis ditegakkan berdasarkan anamnesis dan pemeriksaan fisik. Penatalaksanaan berupa cara non-bedah dan pembedahan.

Kata kunci: Diagnosis, penatalaksanaan, sindrom *De Quervain*

ABSTRACT

De Quervain syndrome is an inflammation of tendon sheath in synovial sheath covering extensor pollicis brevis muscle and abductor pollicis longus muscle accompanied with pain. Diagnosis is based on patient's history and clinical findings. Management are non-surgical and surgical.

Adelia Suryani. De Quervain Syndrome: Diagnosis and Management

Keywords: De Quervain syndrome, diagnosis, management

PENDAHULUAN

Sindrom *De Quervain* adalah suatu bentuk peradangan disertai nyeri dari selaput tendon yang berada di sarung sinovial, yang menyelubungi otot *extensor pollicis brevis* dan otot *abductor pollicis longus*.¹ Sindrom *De Quervain* pertama kali dikemukakan oleh dokter ahli bedah dari Swiss, yakni Fritz de Quervain pada tahun 1895. Tendon dan otot *extensor pollicis brevis* dan *abductor pollicis longus* berfungsi mengontrol posisi, orientasi, pertahanan beban, dan menjaga stabilitas sendi ibu jari. Pada sindrom *De Quervain* terjadi penebalan retinakulum ekstensor pada kompartemen dorsal (ektensor) pertama pergelangan tangan, menjadi tiga hingga empat kali lebih tebal dibandingkan normal.¹

EPIDEMIOLOGI

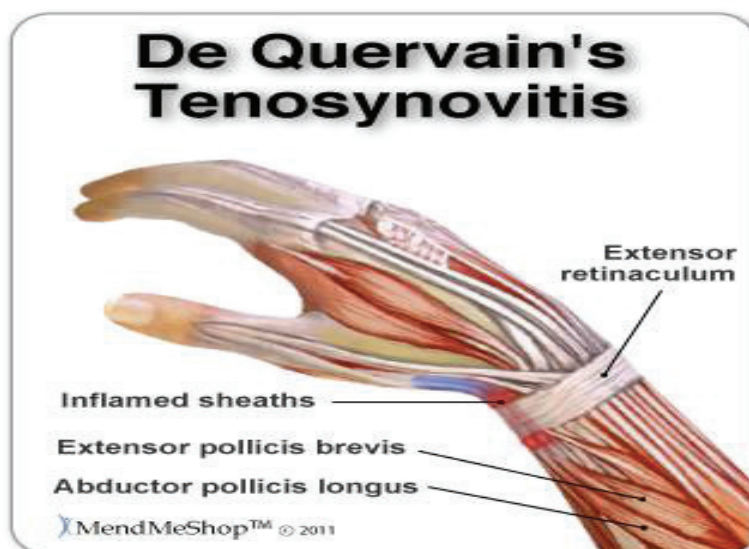
Hingga saat ini belum ditemukan korelasi antara insidens sindrom *De Quervain* dan ras tertentu. Beberapa sumber memperlihatkan rasio lebih tinggi pada wanita dibandingkan pada pria, yaitu 8:1; pekerjaan rumah tangga yang melibatkan penggunaan ibu jari dan pergelangan tangan, seperti menggondong

anak, mencuci, dan memeras pakaian juga dikaitkan dengan kondisi tersebut.³ Sindrom *De Quervain* juga banyak ditemui pada ibu-ibu hamil. Edema jaringan lunak, retensi cairan, dan regangan ligamen saat kehamilan mempengaruhi respons inflamasi dan

memberikan tekanan pada kompartemen dorsal pertama.⁴ Prevalensi tertinggi terjadi pada usia 30-55 tahun.¹⁻³

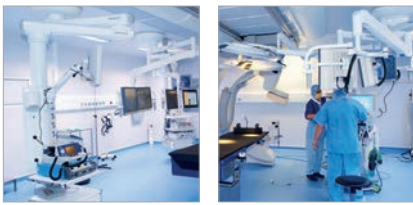
ETIOLOGI

Penyebab sindrom *De Quervain* belum



Gambar 1. Inflamasi pembungkus tendon otot *abductor pollicis longus* dan *extensor pollicis brevis* pada sindrom *De Quervain*²

Alamat Korespondensi email: adeliasuryani.as@gmail.com



diketahui pasti. Beberapa faktor yang dianggap menjadi penyebab yakni:

- **Overuse**
Gerakan berlebihan dan terlalu membebani sendi *carpometacarpal* I dapat menyebabkan ruptur dan peradangan akibat gesekan, tekanan, dan iskemia daerah persediaan
- **Trauma langsung**
Trauma yang langsung mengenai tendon otot *abductor pollicis longus* dan *extensor pollicis brevis* dapat merusak jaringan serta menyebabkan peradangan yang bisa menimbulkan nyeri.
- **Radang sendi**
Kerusakan sendi akibat proses radang mengakibatkan erosi tulang pada bagian tepi sendi akibat invasi jaringan granulasi dan akibat resorpsi osteoklas. Kemudian pada tendon terjadi tenosinovitis disertai invasi kolagen yang dapat menyebabkan ruptur tendon.

PATOFISIOLOGI

Gerakan dan beban berlebihan pada sekitar sendi *carpometacarpal* I menimbulkan gesekan, tekanan, dan iskemia;⁵⁻⁷ apabila terus-menerus akan menimbulkan peradangan, mengakibatkan bengkak dan nyeri.⁶ Inflamasi daerah ini umumnya terjadi pada penggunaan tangan dan ibu jari untuk kegiatan berulang atau repetitif.

De Quervain's syndrome timbul akibat mikrotrauma kumulatif (repetitif). Trauma minor repetitif atau penggunaan berlebihan jari-jari tangan (*overuse*) menyebabkan malfungsi pembungkus tendon, pembungkus tendon akan mengalami penurunan produksi dan kualitas cairan sinovial.⁶ Cairan sinovial berfungsi sebagai pelumasan, sehingga gangguan produksi dan kualitas mengakibatkan gesekan antara otot dan pembungkus tendon. Proses gesekan yang terus-menerus akan mengakibatkan inflamasi pembungkus tendon, diikuti proliferasi jaringan ikat fibrosa.⁶ Proliferasi jaringan ikat fibrosa akan memenuhi hampir seluruh pembungkus tendon menyebabkan pergerakan tendon terbatas.⁶ Stenosis atau penyempitan pembungkus tendon tersebut akan mempengaruhi pergerakan otot-otot *abductor pollicis longus* dan *extensor pollicis brevis*. Pada kasus-kasus lanjut akan terjadi perlengketan tendon dengan pembungkusnya. Gesekan otot-otot ini akan

merangsang saraf di sekitar otot, sehingga menimbulkan nyeri saat ibu jari digerakkan; nyeri ibu jari merupakan keluhan utama penderita sindrom *De Quervain*⁶⁻⁸

DIAGNOSIS

Diagnosis sindrom *De Quervain* ditegakkan berdasarkan anamnesis dan pemeriksaan fisik:¹⁻⁹

- Rasa nyeri sekitar ibu jari
- Bengkak pergelangan tangan sisi ibu jari
- Rasa tebal sekitar ibu jari
- Penumpukan cairan pada daerah yang bengkak
- Krepitasi saat menggerakkan ibu jari
- Sendi ibu jari terasa kaku saat bergerak
- Penurunan lingkup gerak sendi *carpometacarpal*

Pemeriksaan fisik tes Finkelstein menentukan adanya tenosinovitis tendon *abductor pollicis longus* dan *extensor pollicis brevis*. Tes Finkelstein dirancang oleh Harry Finkelstein (1865-1939) ahli bedah Amerika Serikat pada tahun 1930. Cara tes ini adalah ibu jari difleksikan hingga menempel telapak tangan diikuti fleksi keempat jari dalam

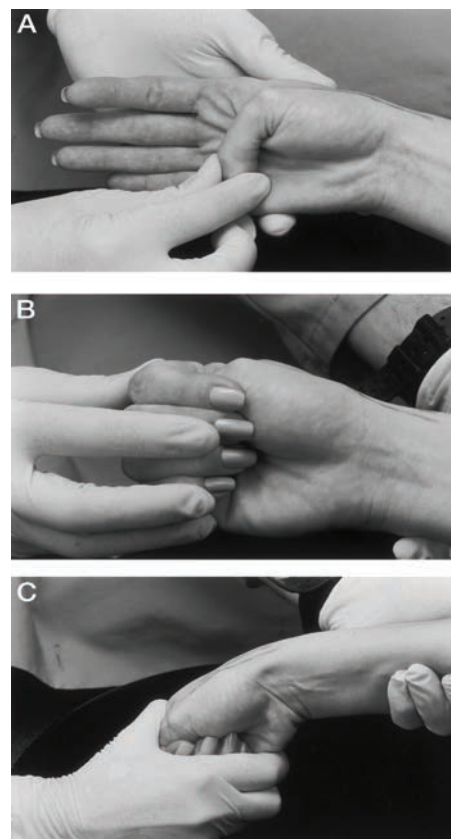
posisi mengepal dan ibu jari berada di dalam kepalan.⁷ Pemeriksa menggerakkan tangan pasien ke arah ulna deviasi.⁷ Nyeri hebat sepanjang radius distal akan menunjukkan sindrom *De Quervain*.⁷ Rasa nyeri saat tes Finkelstein akibat keterbatasan mekanisme *gliding* tendon otot *abductor pollicis longus* dan *extensor pollicis brevis* pada kompartemen yang menyempit karena penebalan retinakulum ekstensor tendon otot *abductor pollicis longus* dan *extensor pollicis brevis*.⁷ Tes Finkelstein dilakukan bilateral untuk membandingkan dengan bagian yang tidak nyeri.

Tidak ada pemeriksaan laboratorium spesifik yang menunjang diagnosis sindrom *De Quervain*. Pemeriksaan faktor reumatoid serum juga tidak spesifik.

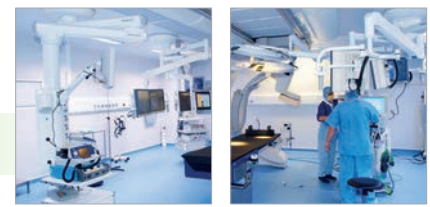Pemeriksaan radiologi secara umum juga tidak ada yang spesifik. Pada pemeriksaan ultrasonografi potongan aksial dan koronal dengan transduser 13MHz resolusi tinggi, didapatkan penebalan dan edema pembungkus tendon pada delapan pasien.¹¹ Pada pemeriksaan MRI terlihat penebalan pembungkus tendon otot *abductor pollicis longus* dan *extensor pollicis brevis*.¹¹ Pemeriksaan radiologis lain hanya digunakan untuk kasus-kasus trauma akut atau diduga karena fraktur atau osteonekrosis.

DIAGNOSIS BANDING

1. *Carpal Tunnel Syndrome*: pada *carpal tunnel syndrome*, nyeri meluas ke pergelangan tangan.
2. *Kienbock disease* yaitu osteonekrosis pada os lunatum.
3. *Degenerative arthritis* sendi *radioscaphoid*, *cervical radiculopathy* terutama segmen C5 atau C6
4. *Cheiralgia paresthetica* atau neuropati sensoris nervus radialis
5. Fraktur *scaphoid*: nyeri daerah *snuff box* pada kompartemen dorsal pertama
6. *Intersection syndrome*: tenosinovitis tendon kompartemen dorsal pertama (tendon otot *abductor pollicis longus* dan otot *extensor pollicis brevis*) sampai ke tendon kompartemen dorsal keduanya (otot *extensor carpi radialis longus* dan otot *extensor carpi radialis brevis*) dengan gejala nyeri dan inflamasi bagian distal daerah dorsolateral lengan bawah. Nyeri pada sindrom ini lebih ke arah lateral



Gambar 2. Demonstrasi tes Finkelstein¹⁰



dibandingkan pada sindrom De Quervain.

PENATALAKSANAAN

Prinsip penatalaksanaannya sindrom *De Quervain* meliputi non-bedah dan pembedahan, yang bertujuan untuk mengatasi peradangan pada kompartemen dorsal pertama pergelangan tangan.

Tatalaksana non-bedah berupa edukasi menghindari pekerjaan yang menggunakan jari-jari tangan.¹² Pasien dianjurkan untuk mengistirahatkan (imobilisasi) kompartemen dorsal pertama ibu jari untuk mencegah edema lebih lanjut. Idealnya, imobilisasi sekitar 4-6 minggu.¹² Dapat dilakukan kompres dingin untuk membantu mengurangi edema. Jika gejala berlanjut, dapat diberikan anti-inflamasi oral atau injeksi.

Nonsteroidal anti-inflammatory drug (NSAIDS)

Ibuprofen yang merupakan obat pilihan (*drug of choice*) untuk nyeri sedang. Ibuprofen bekerja dengan menghambat sintesis prostaglandin. Dosis ibuprofen untuk pasien dewasa 200-800 mg, untuk anak-anak usia 6-12 tahun 4-10 mg/kgBB/hari. Kontraindikasi obat ini adalah adanya riwayat hipersensitif terhadap ibuprofen, ulkus peptikum, pendarahan gastrointestinal atau perforasi, dan insufisiensi ginjal.

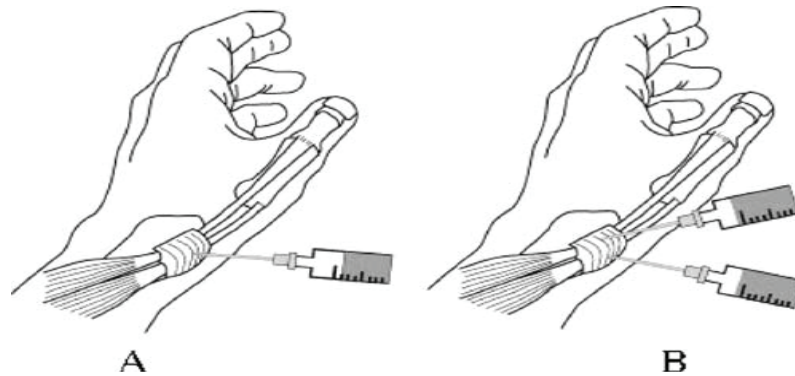
Kortikosteroid

Kortikosteroid dapat menekan migrasi sel-sel polimorfonuklear dan mencegah peningkatan permeabilitas kapiler. Untuk injeksi digunakan campuran 1 mL (10 mg) *triamcinolone acetonide* dan 1 mL lidokain hidroklorida 1%.¹³ Lokasi penyuntikan bisa di satu titik di atas lapisan tendon ataupun dua titik di antara tendon *abductor pollicis longus* dan *extensor pollicis brevis* (**Gambar 3**). Injeksi steroid dua titik lebih baik dibandingkan dengan injeksi satu titik ($p < 0,001$), dengan efikasi 100%.¹⁰ *Triamcinolone acetonide* merupakan steroid lipofobik, yang mampu bertahan di pembungkus otot lebih lama dibandingkan steroid lainnya.¹⁰ Efek farmakologi *triamcinolone acetonide* bertahan dua minggu hingga satu bulan setelah injeksi. Injeksi kortikosteroid dapat diulangi apabila pasien gagal menunjukkan perbaikan. Injeksi steroid maksimal dilakukan tiga kali, dengan jeda tiap injeksi dua minggu.^{13,14} Komplikasi injeksi steroid antara lain: infeksi lokal pada

lokasi penyuntikan, depigmentasi kulit, atrofi lemak subkutan, dan ruptur tendon.¹³⁻¹⁵

Pasien juga disarankan menggunakan *spica splint* untuk mengurangi nyeri dan membatasi pergerakan atau imobilisasi ibu jari dan sendi pergelangan tangan. Penggunaan *spica splint*

karena tampilan skar pasca-operasi yang lebih baik. Tindakan diseksi tajam hanya sampai lapisan dermis dan tidak sampai ke lapisan lemak subkutaneus, menjauhi cabang-cabang nervus radialis superfisial.¹⁶ Setelah menarik tepi kulit, gunakan diseksi tumpul untuk lemak subkutaneus. Kemudian



Gambar 3. Metode injeksi steroid: A. Penyuntikan steroid satu titik; B. Penyuntikan steroid dua titik.¹⁰

efektif untuk imobilisasi dan mengistirahatkan tendon otot *extensor pollicis brevis* dan *abductor pollicis longus*, sehingga dapat mencegah gesekan yang mungkin terjadi di dalam sendi.¹²

Tatalaksana bedah diperlukan bila terapi non-bedah tidak efektif lagi, terutama pada kasus-kasus lanjut telah terjadi perlengketan pembungkus tendon¹⁶ atau pada pasien yang memiliki prognosis kurang baik dengan terapi non-bedah seperti:^{17,18}

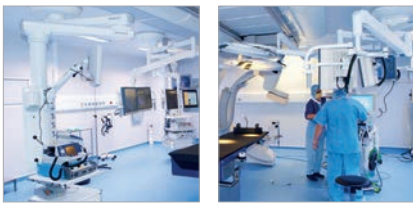
1. Pasien dengan nyeri hebat (VAS/ Visual Analogue Scale >8/10) dan inflamasi sepanjang nervus radialis atau kompartemen ekstensor pertama
2. Pasien yang tidak mentoleransi NSAIDS, sehingga proses penyembuhan sangat lambat
3. Pasien tidak mampu memahami edukasi selama masa pengobatan seperti pembatasan gerak ibu jari
4. Pembengkakan hebat pada bagian dorsal kompartemen ekstensor pertama pergelangan tangan

Pembedahan dilakukan dengan anestesi lokal dan menggunakan torniket. Dibuat insisi kulit sepanjang 3 sentimeter pada area kompartemen dorsal pertama pergelangan tangan; dimulai dari dorsal ke volar dengan arah transversal oblik sejajar lipatan kulit melewati daerah lunak kompartemen dorsal pertama.¹⁶ Disarankan insisi kulit transversal

cari dan lindungi cabang-cabang sensoris nervus radialis superfisial, biasanya terletak di bagian dalam vena-vena superfisial. Kenali tendon proksimal sampai penyempitan ligamen dorsal dan pembungkus tendon, kemudian buka kompartemen dorsal pertama pada sisi dorsoulnar. Dengan ibu jari abduksi dan pergelangan tangan fleksi, angkat tendon otot *abductor pollicis longus* dan otot *extensor pollicis brevis* dari tempatnya. Kemudian tutup insisi kulit dan gunakan balutan tekanan rendah.¹⁶

Diperlukan rehabilitasi setelah operasi. Rehabilitasi pasca-operasi meliputi *monitoring* status luka operasi, *monitoring* pembengkakan dan peradangan, latihan *range of motion* (ROM) aktif dan pasif, dan *remodelling* skar.^{17,18} Pasca-operasi pasien disarankan menggunakan *splint thumb spica* selama 1-2 minggu untuk imobilisasi ibu jari. Kemudian 10-14 hari pasca-operasi, *splint* dilepas setelah jahitan dilepas,¹⁸ 2 minggu pasca-operasi dimulai latihan fisik untuk mengurangi kekakuan akibat imobilisasi dan membantu mempercepat proses penyembuhan sendi.¹⁸ Latihan fisik dimulai dengan meregangkan bagian *thenar musculature* dan *forearm extensor/flexor* untuk melatih mekanisme *gliding* tendon otot *abductor pollicis longus* dan *extensor pollicis brevis* pada kompartemen dorsal pertama.¹⁸

Pembengkakan pasca-operasi di bagian *thenar*, sendi ibu jari *metacarpophalangeal*,



atau sendi pergelangan tangan di dekat *radial styloid* ditangani dengan *retrograde massage*.^{19,20} *Retrograde massage* dilakukan dengan sangat lembut, perlahan, menggunakan lubrikan bertujuan untuk memfasilitasi pergerakan cairan dari bagian proksimal ujung jari melewati pergelangan tangan, untuk memasuki sistem limfatik.²⁰ Pasien diajari teknik *gentle massage*, sehingga dapat mengaplikasikannya di rumah.

PROGNOSIS

Prognosis umumnya baik. Kasus-kasus dini

biasanya berespons baik pada terapi non-bedah. Pada kasus-kasus lanjut dan tidak merespons baik dengan terapi non-bedah, maka dilakukan pembedahan dekompresi kompartemen dorsal pertama pergelangan tangan. Pasien sindrom *De Quervain* perlu menghindari aktivitas yang repetitif pada pergelangan tangan atau ibu jari hingga tercapai pengobatan adekuat.

PENUTUP

Sindrom *De Quervain* adalah suatu bentuk peradangan disertai nyeri dari selaput

tendon yang berada di sarung sinovial, yang menyelubungi otot *extensor pollicis brevis* dan otot *abductor pollicis longus*. Diagnosis ditegakkan berdasarkan anamnesis dan pemeriksaan fisik tes Finkelstein. Penatalaksanaan sindrom *De Quervain* adalah non-bedah dan pembedahan. Tatalaksana bedah diperlukan bila terapi non-bedah tidak efektif lagi terutama pada kasus-kasus lanjut telah terjadi perlengketan pada pembungkus tendon.

DAFTAR PUSTAKA

1. Papa JA. Conservative management of de Quervain's stenosing tenosynovitis: A case report. *JCCA*. 2012;56:112-20
2. Moore JS. De Quervain's tenosynovitis. Stenosing tenosynovitis of the first dorsal compartment. *J Occup Environ Med*. 1997;39(10):990-1002
3. Borg-Stein J, Dugan SA. Musculoskeletal disorders of pregnancy, delivery, and postpartum. *Phys Med Rehabil Clin N Am*. 2007;18:459-76
4. Fedorczyk JM. Tendinopathies of the elbow, wrist, and hand: histopathology and clinical considerations. *J Hand Ther*. 2012;25(2):191-200
5. Wolf JM, Sturdivant RX, Owens BD. Incidence of de Quervain's tenosynovitis in a young, active, population. *J Hand Surg*. 2009;34(1):112-5.
6. Ast M, Schaffer AA, Thoder J. De Quervain tenosynovitis of the wrist. *J Am Acad Orthop Surg*. 2008;15(12):757-64.
7. McAuliffe JA. Tendon disorders of the hand and wrist. *J Hand Surg Am*. 2010;35(5):846-53. quiz 853
8. Ilyas AM, Ast M, Schaffer AA. De Quervain tenosynovitis of the wrist. *J Am Acad Orthop Surg*. 2007;15:757-64
9. Richie CA, Briner WW. Corticosteroid injection for treatment of de Quervain's tenosynovitis: A pooled quantitative literature evaluation. *JABFP*. 2003;16:102-6
10. Kwon BC, Choi SJ, Koh SH, Shin DJ, Beek GH. Sonographic identification of the intracompartmental septum in de Quervain's disease. *Clin Orthop Relat Res*. 2010; 468(8):2129-34.
11. Ilyas A. Nonsurgical treatment of de Quervain's tenosynovitis. *J Hand Surg*. 2009;34A:928-9
12. Sawaizumi T, Nanno M, Ito H. De Quervain's disease: Efficacy of intra-sheath triamcinolone Injection. *Springer*. 2007;31:265-8
13. Mehdinasab SA, Alemohammad SA. Methylprednisone acetate injection plus casting versus casting alone for the treatment of de Quervain's tenosynovitis. *Arch Iran Med*. 2010; 13(4):270-4.
14. Peters-Veluthamaningal C, van der Windt DA, Winters JC, Meyboom-de Jong B. Corticosteroid injection for de Quervain's tenosynovitis. *Cochrane Database Syst Rev*. 2009; (3):CD005616.
15. Scheller A, Schuh R, Honle W. Long-term result of surgical release of de Quervain's stenosing tenosynovitis. *Springer*. 2009;33:1301-3
16. Lee MP, Sharif N, David Z. Surgeon's and therapists management of tendonopathies in the hand and wrist. *Rehabilitation of the Hand*. 5th ed. Vol 1.p.931-3
17. Robinson BS. Rehabilitation of a cellist after surgery for de Quervain's tenosynovitis and intersection syndrome. *Med Probl Performing Artist*. 2013;18:106-12
18. Hartzell TL, Rubenstein R, Herman M. Therapeutic modalities-an update review for the hand surgeon. *J Hand Surg*. 2013;37A:597-621
19. Jaworski CA, Krause M, Brown J. Rehabilitation of the wrist and hand following sports injury. *Clin Sports Med*. 2010;29:61-80
20. Aid my carpal tunnel [Internet]. [Cited 2017 Nov 10]. Available from: <http://www.aidmycarpaltunnel.com/ligament-tendon-muscle-injuries-in-the-hand-wrist-elbow-arm/de-quervains-tenosynovitis.php>