



Tata Laksana *Croup* pada Anak

Wenly Susanto

Rumah Sakit Umum Daerah Sumberglagah, Mojokerto, Jawa Timur, Indonesia

ABSTRAK

Diagnosis infeksi saluran napas pada anak membutuhkan kewaspadaan klinis untuk memahami risiko obstruksi jalan napas dan kemungkinan perlunya intervensi cepat. *Croup* adalah infeksi saluran napas obstruktif yang paling umum pada anak-anak, sedangkan supraglotitis dan trakeitis bakteri adalah entitas klinis yang jarang. Pengenalan tanda dan gejala sangat penting untuk pencegahan morbiditas dan mortalitas.

Kata kunci: Anak, *croup*, infeksi saluran napas.

ABSTRACT

Diagnosis of respiratory tract infection in children requires keen clinical vigilance to understand the risk of airway obstruction and the possible need for prompt intervention. *Croup* is the most common obstructive airway infection in children, whereas supraglottitis and bacterial tracheitis are rare clinical entities. Recognition of signs and symptoms is very important to prevent morbidity and mortality. **Wenly Susanto. Management of *Croup* in Children**

Keywords: Children, *croup*, respiratory tract infection.



Cermin Dunia Kedokteran is licensed under a Creative Commons Attribution-NonCommercial 4.0 International License.

PENDAHULUAN

Croup atau laringotrakeobronkitis adalah penyakit saluran pernapasan akibat virus pada anak yang menyerang laring dan trakea, dapat berlanjut ke bronkus. *Croup* menyebabkan obstruksi atau penyumbatan saluran pernapasan atas yang jika berat dapat mengancam jiwa. Tingkat keparahan *croup* sangat bervariasi dan tidak mudah diprediksi. Kejadian *croup* paling sering menyerang anak-anak usia 6 bulan hingga 3 tahun, lebih sering terjadi pada anak laki-laki dibandingkan perempuan dengan rasio 1,5:1.⁶ Asma dan alergi juga menjadi faktor risiko. Diperkirakan 3% hingga 5% anak-anak memiliki setidaknya satu episode *croup* selama masa kanak-kanak; paling sering saat berusia 6 bulan sampai dengan 3 tahun.^{1,4}

Epidemiologi

Croup mempengaruhi sekitar 3% anak-anak per tahun, biasanya antara usia 6 bulan dan 3 tahun; lebih sering terjadi pada anak laki-laki daripada anak perempuan dengan rasio 1,5:1.⁶ Virus *parainfluenza* menyumbang lebih dari 75% infeksi *croup*. Sekitar 85% kasus didefinisikan sebagai *croup* ringan, dan kurang

dari 1% dianggap *croup* parah.⁶

Croup anak kebanyakan bergejala ringan dan singkat, hanya <1% kasus mengalami gejala berat, namun *croup* menyumbang kunjungan ke unit gawat darurat dan rawat inap di Kanada dengan jumlah yang signifikan.⁶ Studi berbasis populasi di Alberta melaporkan bahwa 3,2% sampai 5,1% dari semua kunjungan unit gawat darurat anak <2 tahun terkait dengan *croup*.⁷ Kurang dari 6% anak-anak yang datang ke unit gawat darurat dengan gejala *croup* memerlukan rawat inap dan jika dirawat, biasanya untuk beberapa hari saja.⁶

Intubasi endotrakeal jarang diperlukan (pada 0,4%-1,4% kasus rawat inap) dan kematian sangat jarang (pada 0,5% kasus yang diintubasi).⁵ Di pusat-pusat kecil Kanada, anak-anak dengan *croup* lebih kecil kemungkinannya untuk menerima steroid daripada di pusat-pusat yang lebih besar; sedangkan penggunaan antibiotik dan beta-agonis (yang jarang diindikasikan dalam perawatan anak-anak dengan *croup*) lebih sering daripada di pusat-pusat yang lebih besar.⁶⁻⁸


Etiopatofisiologi

Croup disebabkan oleh infeksi virus pada saluran pernapasan; paling sering oleh *parainfluenza virus* tipe 1 dan 3. Virus lain yang terlibat adalah *influenza* A dan B, *adenovirus*, *metapneumovirus*, *respiratory syncytial virus* (RSV), dan *measles virus* meskipun jarang, pernah juga ditemukan *Mycoplasma pneumoniae*.⁶ Infeksi menyebabkan peradangan umum saluran napas dan edema mukosa saluran napas bagian atas. Daerah subglotis menjadi menyempit, menyebabkan obstruksi jalan napas bagian atas.⁶

Penularan virus *croup* dapat melalui kontak langsung, paparan sekret nasofaring atau melalui *droplet* di udara dalam jarak dekat.⁹ Perjalanan penyakit berawal dari nasofaring dan menyebar ke epitelium trakea dan laring. Peradangan difus, eritema, dan edema yang terjadi pada dinding trakea mengganggu mobilitas pita suara serta iritasi area subglotis, menyebabkan suara menjadi serak. Aliran udara yang melewati saluran pernapasan atas mengalami turbulensi, sehingga menimbulkan stridor, diikuti dengan retraksi dinding dada (selama inspirasi).⁹ Pergerakan dinding dada dan abdomen yang tidak teratur

Alamat Korespondensi email: wenly2206@gmail.com

TINJAUAN PUSTAKA



menyebabkan kelelahan serta mengalami hipoksia dan hiperkapnea. Pada keadaan ini dapat terjadi gagal napas atau bahkan henti napas.⁹

MANIFESTASI KLINIS

Biasanya anak memiliki gejala infeksi saluran pernapasan atas ringan dengan *rhinorrhea*, batuk, demam ringan, dan mungkin sakit tenggorokan selama 1 sampai 5 hari sebelum gejala *croup*. Perubahan gejala umumnya mendadak dan biasanya terjadi pada malam hari atau saat tidur siang. Anak terbangun dengan demam, stridor inspirasi yang keras, batuk yang keras “menggonggong” atau “seperti anjing laut”, dan suara serak.^{2,5}

Gejala khas *croup* memiliki *onset* cepat dan termasuk batuk menggonggong, stridor inspirasi, suara serak, dan gangguan pernapasan. *Croup* biasanya menyerang anak-anak antara usia 6 bulan dan 3 tahun. Gejala biasanya berdurasi singkat selama 3 sampai 7 hari. Pada 60% pasien, batuk menggonggong menghilang setelah 48 jam. Pada <5% kasus, gejala dapat berlangsung lebih lama dari 5 malam dan <5% anak mengalami lebih dari satu episode. Di Kanada, puncak terjadinya *croup* adalah selama musim gugur dan musim dingin.^{7,8,10} Kebanyakan *croup* pada anak bergejala ringan dengan durasi penyakit selama 2 hingga 3 hari, dengan resolusi gejala dalam 2 hari pada 80% anak-anak.⁴

Gejala klinis biasanya diawali demam tidak tinggi selama 12–72 jam, hidung berair, nyeri menelan, dan batuk ringan. Kondisi ini dapat berkembang menjadi batuk nyaring, suara parau dan kasar; dapat disertai gejala sistemik seperti demam dan malaise.⁸ Bila keadaan berat dapat terjadi sesak napas, stridor inspiratorik yang berat, retraksi, anak tampak gelisah, dan akan bertambah berat di malam hari. Anak akan lebih sering menangis, rewel, dan merasa nyaman jika duduk di tempat tidur atau digendong. Gejala puncak biasanya pada 24 jam pertama hingga 48 jam. Biasanya perbaikan akan terjadi dalam 1 minggu.⁹

Tingkat keparahan gejala dan perjalanan penyakit sangat bervariasi dan tidak dapat diprediksi. Durasi rata-rata 3 hari, dengan rentang waktu mulai dari 1 hari hingga 1 minggu. Kebanyakan anak memiliki perjalanan hilang timbul, dengan gejala lebih parah di malam hari.⁵

Dampaknya pada kebanyakan anak relatif ringan, tetapi dapat berkembang, baik perlahan maupun cepat menjadi gangguan pernapasan yang berat. Saluran napas kering akibat pernapasan mulut disebabkan hidung tersumbat (terutama saat tidur) dan *postnasal drip*, dapat memperburuk gangguan laring dan memicu batuk. Batuk sendiri akan menyebabkan peradangan laring dan iritasi saraf, sehingga memperburuk proses penyakit.^{3,5}

DIAGNOSIS

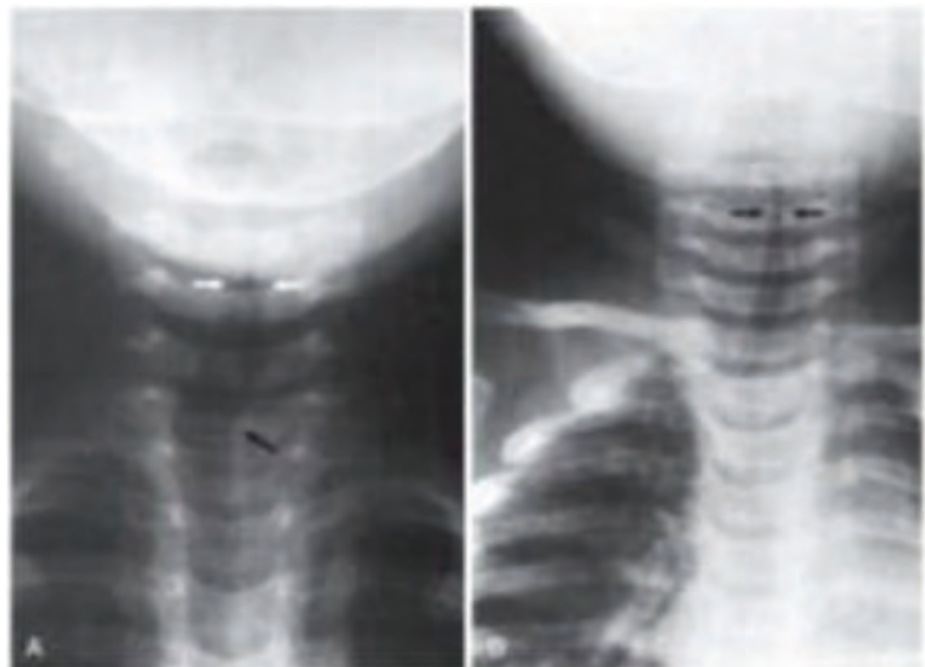
Anamnesis dan pemeriksaan fisik yang tepat dapat mendiagnosis *croup*. Pemeriksaan

penunjang dapat membantu penegakan diagnosis.^{4,8}

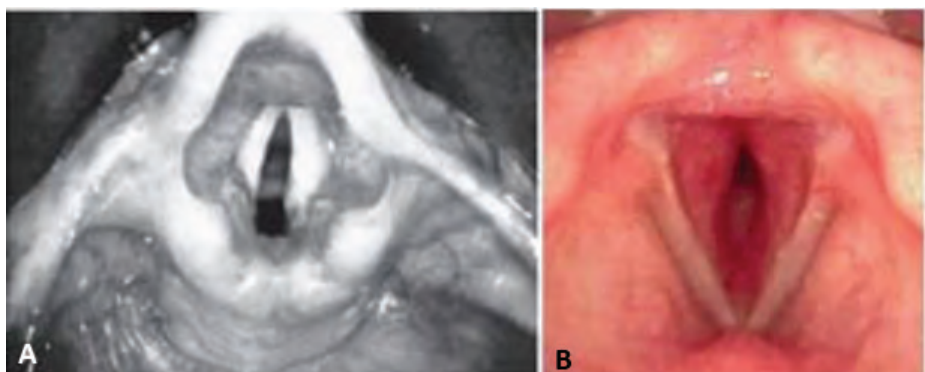
Evaluasi *croup* pada pasien anak meliputi:^{4,8}

- Tipe stridor (inspirasi, ekspirasi, atau bifasik)
- Frekuensi napas
- Retraksi dada
- Sianosis
- Desaturasi oksigen
- Kesadaran

Diagnosis klinis dapat ditegakkan berdasarkan gejala klinis. Pemeriksaan fisik pada *croup* dapat dilihat pada **Tabel 1**. Pada pemeriksaan



Gambar 1. (A) Gambaran radiologi leher anteroposterior yang menunjukkan kontur trakea proksimal yang normal (panah putih). Beberapa anak memiliki gambaran angulasi trakea yang merupakan variasi normal (panah hitam). (B) Gambaran radiologi leher anteroposterior yang menunjukkan penyempitan subglotis pada *croup* yang disebabkan virus.^{4,8}



Gambar 2. *Rigid laryngoscopy* (A) Laring normal (B) *Viral croup* dengan edema pada pita suara dan subglotis.^{3,4,9,18}



fisik dapat juga ditemukan suara serak, hidung berair, peradangan faring, dan frekuensi napas sedikit meningkat. Kondisi pasien bervariasi sesuai derajat gangguan pernapasan.

Pemeriksaan laring sangat diperlukan jika diduga terdapat epiglottitis (serangan akut, gawat napas atau *respiratory distress*, disfagia, *drooling*).^{4,8}

Pemeriksaan radiografi dengan posisi *anteroposterior* dan lateral saluran napas bagian atas dapat digunakan untuk evaluasi *croup*. Pada *croup*, tampilan *anteroposterior* secara khas menunjukkan "steep sign" atau "tanda menara" di daerah subglotis (**Gambar 1B**). Temuan radiografi khas mungkin tidak ada pada 50% pasien dan tidak patognomik untuk *croup*.^{3,4}

Flexible fiberoptic laryngoscopy dapat membantu diagnosis *croup*, tetapi harus dengan sangat hati-hati untuk menghindari obstruksi jalan napas akut pada anak dengan gejala obstruktif sedang hingga berat. Pada anak dengan obstruksi jalan napas berat, diagnosis tidak pasti, atau faktor risiko patologi jalan napas lain, perlu dilakukan laringoskopi langsung dan bronkoskopi. Temuan endoskopi khas *croup* meliputi edema dan penyempitan pita suara dan subglotis (**Gambar 2B**). Namun, endoskopi tidak dapat sepenuhnya menilai kelainan anatomi jika dilakukan selama infeksi akut.^{3,4,9,18}

Pada keadaan akut, diagnosis lain yang penting dipertimbangkan adalah infeksi saluran napas lain yang mengancam jiwa seperti epiglottitis. Beberapa diagnosis banding *croup* dijelaskan pada **Tabel**.

Anamnesis yang cermat penting untuk

diagnosis, apakah karena benda asing di saluran napas, trakeitis bakteri, abses retrofaring, cedera termal, atau konsumsi kaustik.⁴ *Croup* dapat kambuh pada sekitar 5% anak-anak; penyempitan subglotis kongenital dan penyakit refluks gastroesofageal adalah etiologi paling umum kekambuhan *croup*.⁷ Asma dan alergi juga menjadi faktor risiko.^{7,12}

Penyebab lain seperti stenosis subglotis, hemangioma subglotis (terutama pada bayi), atau kelainan anatomi lainnya. Faktor risiko termasuk riwayat intubasi, usia kurang dari 1 tahun, dan episode yang memerlukan rawat inap di rumah sakit sebelumnya.¹⁴

TATA LAKSANA

Croup biasanya dapat sembuh sendiri dan tidak memerlukan intervensi medis. Langkah-langkah di rumah termasuk peran orang tua serta menjaga anak tetap tenang dengan mengurangi rangsangan yang membuat anak menangis dan cemas. Pasien yang datang untuk evaluasi medis dapat dikelola dengan beberapa modalitas yang meliputi *glucocorticoid* sistemik, *racemic epinephrine*, dan campuran helium dan oksigen (*heliox*). Ada algoritma *croup* klinis untuk manajemen yang konsisten, aman, dan efektif.^{4,11} (**Gambar 3**)

Corticosteroid bermanfaat mengurangi keparahan dan lamanya gejala, serta dapat menurunkan kekambuhan, rawat inap, intubasi, dan penggunaan *epinephrine* secara signifikan.^{4,11} Pemberian oral dosis rendah (1 hingga 2 mg/kg/hari dibagi dua kali per hari) adalah pilihan untuk pengobatan rawat jalan. Pemberian intravena dengan dosis antara 0,15 hingga 0,6 mg/kg lebih disukai untuk penyakit berat dalam pengobatan rawat inap.^{4,11}


Epinephrine nebulasi direkomendasikan untuk *croup* sedang hingga berat. Pemberian *epinephrine* pada anak-anak dengan *croup* parah telah menurunkan kasus intubasi atau trakeotomi. *Epinephrine* nebulisasi memperbaiki tanda-tanda gangguan pernapasan dalam 10 hingga 30 menit setelah memulai pengobatan. Efek klinis dipertahankan setidaknya selama 1 jam, menghilang setelah 2 jam.^{3,4,6,15}

Racemic epinephrine aerosol (*L-* dan *D-epinephrine*) atau *L-epinephrine* adalah agen adrenergik yang secara cepat dapat memperbaiki gejala obstruksi jalan napas dengan mengurangi edema pada jalan napas. Mekanisme aksi kerjanya melalui vasokonstriksi dan penurunan permeabilitas vaskular. Efeknya lebih cepat daripada *glucocorticoid*, tetapi dianggap terapi lini kedua setelah *steroid* karena risiko efek samping (takikardi, agitasi, hipertensi) dan durasi kerja yang singkat.^{4,16,19} Selain itu, mengingat risiko *rebound*, anak-anak dalam pengobatan rawat jalan harus diobservasi ketat selama 3 hingga 4 jam setelah pemberian obat sebelum dipulangkan. Dalam pengobatan rawat inap, agen adrenergik dapat digunakan setiap 30 menit, biasanya setiap 3 sampai 4 jam. Penggunaan dalam kombinasi dengan *glucocorticoid* dapat mengurangi *rebound* dan meningkatkan efikasi pengobatan. *Racemic epinephrine* aerosol harus digunakan dengan sangat hati-hati pada pasien dengan takikardi atau anomali jantung, seperti tetralogi Fallot atau stenosis subaortik idiopatik.^{4,16,19}

Satu uji klinik yang dilakukan secara acak terkontrol menunjukkan bahwa nebulasi 1:1000 *L-epinephrine* dosis 5 mL aman dan sama efektifnya dengan dosis 0,5 mL *racemic epinephrine*. Dosis standar ini dapat digunakan

Tabel. Diagnosis banding infeksi saluran napas atas pada anak.^{4,8}

	Laringotrakeitis (Viral Croup)	Supraglotitis (Epiglottitis)	Trakeitis Bakteri	Abses Retrofaringeal
Usia	6 bulan – 3 tahun	1 – 8 tahun	6 bulan – 8 tahun	1 – 5 tahun
Onset	Lambat	Cepat	Cepat	Lambat
Gejala Prodromal	Gejala saluran napas atas	Tidak ada atau gejala saluran napas atas ringan	Gejala saluran napas atas	Gejala saluran napas atas
Demam	Variasi/tidak	Tinggi	Tinggi	Biasanya tinggi
Serak, Batuk Menggonggong	Ada	Tidak	Ada	Tidak
Disfagia	Tidak	Ada	Ada	Ada
Gambaran Radiografi	Penyempitan subglotis	Epiglottis membesar	Penyempitan subglotis, dinding trakea ireguler	Pelebaran ruang prevertebral



pada semua pasien tanpa memandang usia dan berat badan.^{4,16}

Heliox (helium-oksigen) dapat mengurangi tingkat keparahan pada anak-anak dengan gejala *croup* parah. Mekanisme kerja *heliox* adalah densitas gas helium yang lebih rendah menurunkan turbulensi aliran udara di saluran yang menyempit. *Heliox* terkadang digunakan pada kasus parah untuk menghindari intubasi. *Heliox* masih belum terbukti memperbaiki gejala *croup* bila dibandingkan dengan pengobatan standar dan oleh karena itu tidak direkomendasikan secara rutin.^{6,17}

Terapi lain seperti antibiotik dan bronkodilator beta-2 agonis *short-acting* pada anak-anak dengan *croup* jarang diindikasikan karena insiden infeksi bakteri rendah.⁶

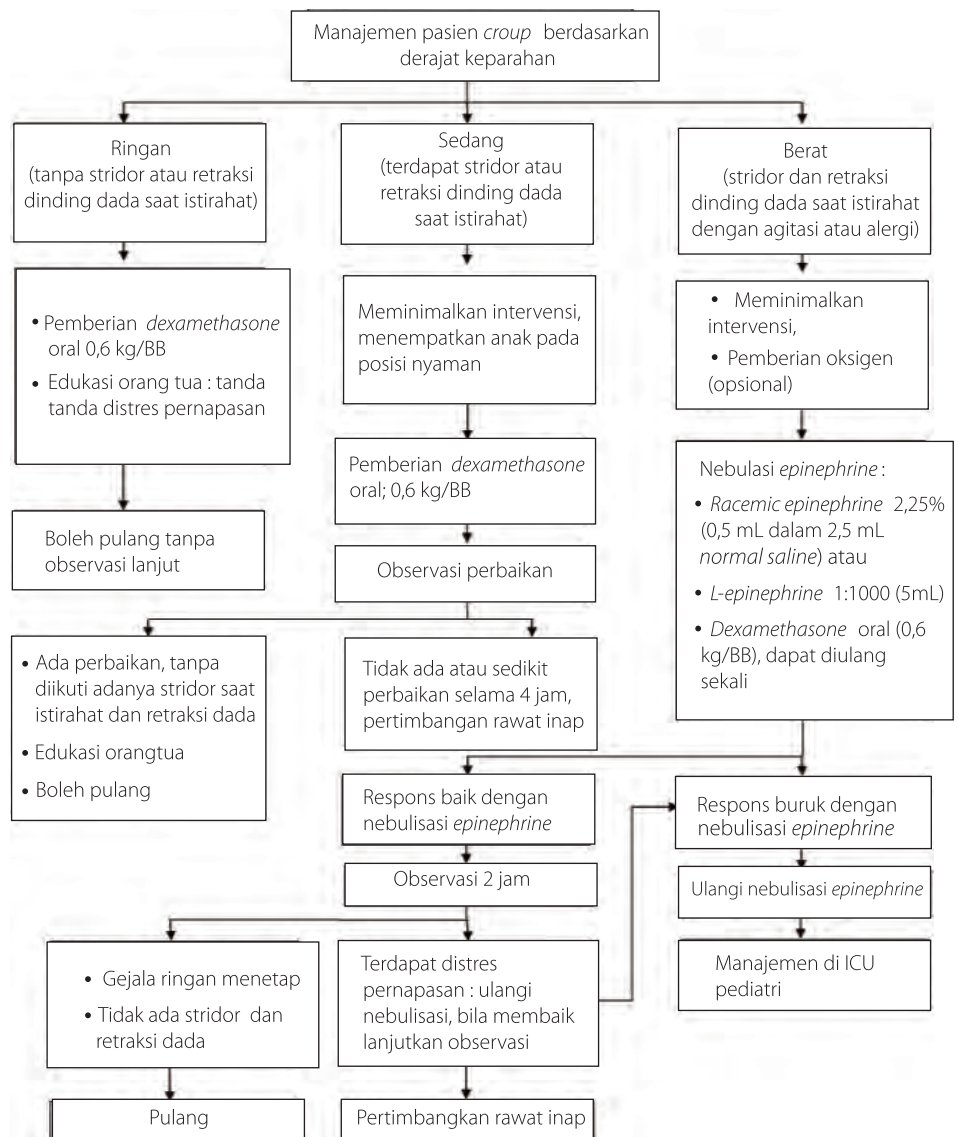
Intubasi trakea diperlukan jika anak tidak dapat bernapas secara mandiri dan terjadi peningkatan CO₂ atau pengobatan lini pertama dan kedua tidak adekuat. Rekomendasi ukuran *endotracheal tube* (ETT) adalah 0,5-1,0 mm lebih kecil dari yang biasanya sesuai usia. Ukuran ETT harus tepat, sehingga pasien dapat bernapas dengan mudah selama ventilasi spontan dan mempermudah proses *suction* lendir atau sekret saluran napas.^{4,12}

PROGNOSIS

Croup adalah penyakit *self-limited*, tetapi kadang-kadang cenderung menjadi berat bahkan fatal. Penatalaksanaan yang segera dan tepat dapat mencegah atau mengurangi risiko morbiditas dan mortalitas *croup* pada anak-anak.

SIMPULAN

Sebagian besar *croup* pada anak-anak memiliki gejala ringan, membaik dengan sendirinya. Peran orang tua sangat penting untuk



Gambar 3. Tata laksana pasien *croup* berdasarkan derajatnya.⁶

memperhatikan tanda-tanda sulit bernapas pada anaknya. Diagnosis dan terapi dini yang tepat dapat mengurangi risiko obstruksi jalan napas. Pemeriksaan penunjang untuk membantu diagnosis antara lain radiografi, *flexible fiberoptic laryngoscopy*, laringoskop,

ataupun endoskopi langsung. Tata laksana dengan *corticosteroid*, *racemic epinephrine* aerosol, *heliox*, antibiotik, bronkodilator beta-2 agonis *short-acting*, atau *endotracheal tube* sesuai kondisi klinis dan respons anak.

DAFTAR PUSTAKA

- Miller EK, Gebretsadik T, Carroll KN, Dupont WD, Mohamed YA, Lee Morin L, et al. Viral etiologies of infant bronchiolitis, croup and upper respiratory illness during 4 consecutive years. *Pediatr Infect Dis J*. 2013;32(9):950-5.
- Cherry JDD-HG, Kaplan SL, Steinbach WJ. *Textbook of pediatric infectious diseases*. 7th Ed. Philadelphia: Saunders; 2014.
- Rankin I, Wang SM, Waters A, Clement WA, Kubba H. The management of recurrent croup in children. *J Laryngol Otol*. 2013;127(5):494-500.
- Yi Cai, Meyer A. *Cummings otolaryngology: Head and neck surgery* 2020;201:2979-88.e3.
- Zitelli B, McIntire SC, Nowalk A, Garrison J. *Zitelli and Davis' atlas of pediatric physical diagnosis*. 8th Ed. Elsevier; 2021.
- Ortiz-Alvarez O. Acute management of croup in the emergency department. *Canadian Paediatric Society, Acute Care Committee*, Ottawa, Ontario. *Paediatrics & Child Health*. 2017; 22 (3): 166-73.
- Rosychuk RJ, Klassen TP, Metes D, Voaklander DC, Senthilselvan A, Rowe BH. Croup presentations to emergency departments in Alberta, Canada: A large population-based study. *Pediatr Pulmonol*. 2010;45(1):83-91.



8. Bjornson CL, Johnson DW. Croup in children. *CMAJ*. 2013;185(15):1317–23.
9. Burke CW, Bridges O, Brown S, Rahija R, Russell C. Mode of parainfluenza virus transmission determines the dynamics of primary infection and protection from reinfection, *PLoS Pathol* 9. 2013;(11) e1003786.
10. Rosychuk RJ, Klassen TP, Voaklander DC, Senthilselvan A, Rowe BH. Seasonality patterns in croup presentations to emergency departments in Alberta, Canada: A time series analysis. *Pediatr Emerg Care* 2011;27(4):256–60.
11. Johnson DW. Croup. *BMJ Clin Evid*. 2014;2014:0321.
12. Lin SC, Lin HW, Chiang BL. Association of croup with asthma in children: A cohort study, *Medicine (Baltimore)* 2017;96(35):7667.
13. Jabbour N, Parker NP, Finkelstein M, Lander TA, Sidman JD. Incidence of operative endoscopy findings in recurrent croup. *Otolaryngol Head Neck Surg*. 2011; 144(4):596–601.
14. Petrocheilou A, Tanou K, Kalampouka E, Malakasioti G, Giannios C, Kaditis AG. Viral croup: Diagnosis and a treatment algorithm, *Pediatr Pulmonol*. 2014;49(5):421–9.
15. Bjornson C, Russell KF, Vandermeer B, Durec T, Klassen TP, Johnson DW. Nebulized epinephrine for croup in children. *Cochrane Database Syst Rev*. 2013;10:CD006619.
16. Eghbali A, Sabbagh A, Bagheri B, Taherhmadi H, Kahbazi M. Efficacy of nebulized L-epinephrine for treatment of croup: A randomized, double-blind study, *Fundam Clin Pharmacol*. 2016;30(1):70–5.
17. Moraa I, Sturman N, McGuire T, van Driel ML. Heliox for croup in children. *Cochrane Database Syst Rev*. 2013;(12):CD006822.
18. Griesdale DE, Liu D, McKinney J, Choi PT. Glidescope(R) videolaryngoscopy versus direct laryngoscopy for endotracheal intubation: A systematic review and meta-analysis, *Can J Anaesth*. 2012;59(1):41–52.
19. Russell KF, Liang Y, O’Gorman K, Johnson DW, Klassen TP. Glucocorticoids for croup. *Cochrane Database Syst Rev*. 2011;(1):CD001955